

· 临床论著 ·

颈椎单椎体次全切除是否切除后纵韧带的比较[△]

陈威¹, 张通², 李维刚³, 王文己^{2*}

(1. 兰州大学第一临床医学院, 甘肃兰州 730000; 2. 兰州大学第一医院骨科, 甘肃兰州 730000;
3. 敦煌市人民医院, 甘肃敦煌 736200)

摘要: [目的] 比较颈椎单椎体次全切除融合术 (anterior cervical corpectomy and fusion, ACCF) 是否切除后纵韧带 (posterior longitudinal ligament, PLL) 的临床疗效。[方法] 回顾性分析 2017 年 3 月—2022 年 3 月本院行颈椎单椎体 ACCF 治疗脊髓型颈椎病 81 例患者的临床资料。依据术前影像 PLL 是否钙化以及术中探查情况, 38 例保留 PLL (保留组), 43 例切除 PLL (切除组)。比较两组围手术期、随访及影像资料。[结果] 所有患者均顺利完成手术, 两组透视次数、切口总长度、下地行走时间、切口愈合等级及住院时间的差异均无统计学意义 ($P>0.05$), 但是, 保留组在早期并发症发生率 (13.2% vs 34.9%, $P=0.024$)、手术时间 [(110.3±11.4) min vs (147.2±13.4) min, $P<0.001$] 及失血量 [(61.7±10.2) ml vs (133.7±12.0) ml, $P<0.001$] 均明显优于切除组。随访时间平均 (22.6±13.1) 个月, 两组恢复完全负重活动时间的差异无统计学意义 ($P>0.05$)。随时间推移, 两组的 NDI 和 JOA 评分, 及椎体束征均显著改善 ($P<0.05$)。保留组术后 3 个月 [(10.5±1.9) vs (11.4±2.5), $P<0.001$]、6 个月 [(12.4±2.5) vs (13.7±2.1), $P=0.026$] 及末次随访时 [(13.3±2.2) vs (14.8±1.7), $P<0.001$] 的 JOA 评分均显著不及切除组, 但是, 相应时间点两组间 NDI 评分、椎体束征的差异均无统计学意义 ($P>0.05$)。影像方面, 与术前相比, 末次随访时两组颈椎前凸角和最小椎管矢状径均显著增加 ($P<0.001$), 而颈椎 ROM 均显著减少 ($P<0.001$)。末次随访时, 两组颈椎前凸角及 ROM 的差异无统计学意义 ($P>0.05$), 而保留组责任段最小椎管矢状径显著小于切除组 [(9.0±0.8) mm vs (9.8±0.9) mm, $P<0.001$]。[结论] 行颈椎单椎体 ACCF 时, 应依据术前影像资料及术中所见确定是否切除 PLL。切除 PLL 虽可更好减压, 但手术创伤大, 并发症风险大。

关键词: 脊髓型颈椎病, 单椎体次全切, 后纵韧带, 切除, 保留

中图分类号: R687 **文献标志码:** A **文章编号:** 1005-8478 (2024) 03-0206-07

Single-segment corpectomy and instrumented fusion with or without posterior longitudinal ligament removal // CHEN Wei¹, ZHANG Tong², LI Wei-gang³, WANG Wen-ji². 1. The First Clinical College, Lanzhou University, Lanzhou 730000, China; 2. Department of Orthopaedics, The First Hospital, Lanzhou University, Lanzhou 730000, China; 3. People's Hospital of Dunhuang City, Dunhuang 736200, China

Abstract: [Objective] To compare the clinical outcomes of anterior cervical corpectomy and fusion (ACCF) with or without posterior longitudinal ligament (PLL) removal for cervical spondylotic myelopathy (CSM). **[Methods]** A retrospective study was done on 81 patients who received single-segment ACCF for CSM in our hospital from March 2017 to March 2022. According to whether calcification of PLL was seen on preoperative images and the intraoperative findings, the PLL was retained in 38 patients (the retained group), whereas was resected in the other 43 patients (the resected group). The perioperative, follow-up and imaging data of the two groups were compared. **[Results]** All patients in both groups had corresponding surgical procedures conducted successfully. Although there were no statistically significant differences between the two groups in the number of fluoroscopy, the total incision length, postoperative ambulation time, incision healing grade and hospital stay ($P>0.05$), the retained group proved significantly superior to the resected group in terms of the early complication rate (13.2% vs 34.9%, $P=0.024$), operation time [(110.3±11.4) min vs (147.2±13.4) min, $P<0.001$] and intraoperative blood loss [(61.7±10.2) ml vs (133.7±12.0) ml, $P<0.001$]. The follow-up period lasted for (22.6±13.1) months in a mean, and there was no significant difference between the two groups in the time to return to full weight-bearing activities ($P>0.05$). The NDI and JOA scores and pyramidal tract signs improved significantly over time in both groups ($P<0.05$). The retained group proved significantly inferior to the resected group regarding JOA score at 3 months postoperatively [(10.5±1.9) vs (11.4±2.5), $P<0.001$], 6 months [(12.4±2.5) vs (13.7±2.1), $P=0.026$], and at the latest follow-up

DOI:10.3977/j.issn.1005-8478.2024.03.03

△基金项目:兰州大学第一医院内科研基金项目(编号:ldyyyn2021-31)

作者简介:陈威, 硕士在读, 研究方向:脊柱外科, (电话)18067500746, (电子信箱)1946542478@qq.com

* 通信作者:王文己, (电话)13893221698, (电子信箱)ldyyjzwj@163.com

[(13.3±2.2) vs (14.8±1.7), $P<0.001$], but there were no statistically significant differences in NDI scores and pyramidal tract signs between the two groups at any time points accordingly ($P>0.05$). Radiologically, the cervical lordosis and minimum sagittal diameter of the spinal canal significantly increased ($P<0.001$), while the cervical ROM significantly reduced in both groups at the last follow-up compared with those preoperatively ($P<0.001$). At the last follow-up, there were no statistically significant differences in the cervical lordosis and ROM between the two groups ($P>0.05$), however, the retained group was significantly less than the resected group in term of minimum sagittal diameter of the responsible segment [(9.0±0.8) mm vs (9.8±0.9) mm, $P<0.001$]. [Conclusion] As single-segment ACCF is performed for CSM, PLL should be resected according to preoperative imaging data and intraoperative findings. Although PLL resection does provide better decompression, it leads to more iatrogenic trauma and high risk of complications.

Key words: cervical spondylotic myelopathy (CSM), single-segment anterior cervical corpectomy and fusion (ACCF), posterior longitudinal ligament (PLL), retention, resection

颈椎病是由于颈椎间盘退变，导致脊髓、神经、血管等组织受压并引起相应功能障碍的一种常见骨科疾病。随着社会经济发展及人们学习、工作方式的改变，颈椎病发病率呈逐年增高趋势，且累及两节段及以上节段的颈椎病占比较大。对于已经影响患者生活质量且保守治疗无效的颈椎病应行手术治疗，而颈前路椎体次全切除减压融合术（anterior cervical corpectomy and fusion, ACCF）是治疗颈椎病的常用术式^[1]。ACCF 能较大程度地解除脊髓压迫，且手术时间短、出血量较少，尤其适用于连续两个节段病变、脊髓受前方压迫严重或椎间盘脱出至椎体后方等较难减压的颈椎病^[2-4]，从而倍受骨科医师青睐。为了充分减压脊髓和受压迫组织以保证术后疗效，现在对颈椎病前路手术的共识是完全切除前方突出的椎间盘、增生的椎体和骨赘^[5, 6]。但关于颈椎单椎体 ACCF 中颈椎后纵韧带（posterior longitudinal ligament, PLL）的处理方法，目前仍没有完全确切的指南，部分医生选择术中切除 PLL，多数术程顺利，且临床疗效较好，但不可避免地会增加手术时间及出血量，甚至出现相关并发症。因此，本研究回顾性分析 2017 年 3 月—2022 年 3 月本院行颈椎单椎体 ACCF 的 81 例颈椎病的患者资料，比较切除与不切除 PLL 的临床疗效，报道如下。

1 资料与方法

1.1 纳入与排除标准

纳入标准：（1）临床表现符合脊髓型颈椎病；（2）影像显示颈椎曲度改变，1 节或相邻 2 节段颈髓前方压迫（图 1a, 1b, 图 2a, 2b）；（3）行颈椎单椎体 ACCF；（4）年龄 18~70 岁；（5）随访时间 >12 个月，且影像资料和随访资料齐全。

排除标准：（1）行两个或两个以上椎体 ACCF 患

者；（2）先天性颈部畸形或既往颈部手术史；（3）颈椎骨折；（4）骨质疏松症患者；（5）严重其他系统疾病，不能耐受手术。

1.2 一般资料

回顾性分析 2017 年 3 月—2022 年 3 月本院行颈椎单椎体 ACCF 的颈椎病患者临床资料，共 81 例符合纳入标准，纳入本研究。依据患者术前影像学资料，经医师术前讨论决定是否切除 PLL，其中 38 例保留 PLL（保留组），43 例切除 PLL（切除组）。两组的治疗前资料见表 1。两组患者年龄、性别、体质指数（body mass index, BMI）、病程和病变（手术）节段的差异均无统计学意义（ $P>0.05$ ）。该研究由本院伦理委员会审批，两组患者及家属均知情同意并签字。

指标	保留组 (n=38)	切除组 (n=43)	P 值
年龄 (岁, $\bar{x} \pm s$)	50.3±11.2	53.1±9.9	0.243
性别 (例, 男/女)	27/11	26/17	0.317
BMI (kg/m ² , $\bar{x} \pm s$)	23.7±2.4	23.3±2.8	0.516
病程 (月, $\bar{x} \pm s$)	13.5±10.0	13.5±11.3	0.979
病变节段 (例, C ₃₋₅ /C ₄₋₆ /C ₅₋₇)	6/20/12	8/24/11	0.825

1.3 手术方法

保留组：在气管插管全麻下，仰卧位，颈部自然后伸。C 形臂 X 线机定位，选颈右前做长 3~5 cm 横行切口。小心逐层分离组织进入椎前间隙，用拉钩把气管及食管拉至一侧，逐层分离充分暴露出前纵韧带，定位责任椎。切开前纵韧带，撑开器充分暴露责任椎上下间隙椎间盘，并将其切除。刮匙充分去除终板软骨，用咬骨钳次全切除责任椎，显露 PLL 后予以保留（图 1c）。咬除椎体后缘增生的骨赘以充分减压。将咬除的椎体碎骨填充钛网，然后将其植入减压

槽。移除撑开器。采用合适长度的钢板固定，拧紧螺钉。透视显示内固定位置满意。用生理盐水充分冲洗手术切口后仔细止血，摆放引流管，逐层缝合，并包扎。

切除组：前期操作同保留组。当次全切除责任椎后，充分暴露 PLL，用神经剥离器从 PLL 两边薄弱处勾起 PLL 切断，将游离的髓核去除，充分减压后见硬膜囊向前膨隆（图 2c）。然后依次放置钛网、钢板固定、冲洗、缝合。

两组术后皆给予甲泼尼龙和甘露醇以防治术后脊髓和神经根水肿。1~2 d 去除切口引流管，术后 6 周内需在颈托保护下活动。

1.4 评价指标

记录围手术期资料。采用恢复完全负重活动时间、颈部功能障碍指数（neck disability index, NDI）、日本骨科学会（Japan Orthopaedic Association, JOA）评分和锥体束征来评价治疗效果。行影像资料评估。测量颈椎前凸角（C₂₋₇ Cobb 角）、整体颈椎活动度（range of motion, ROM）、责任段最小椎管矢状径以及内固定物位置改变情况。

1.5 统计学方法

采用 SPSS 26.0 进行统计分析。计量资料以 $\bar{x} \pm s$ 表示，若资料为正态分布，两组间比较使用独立样本 *t* 检验，组内比较使用单因素方差分析；若资料为非正态分布，采用秩和检验。计数资料使用卡方检验或者 Fisher 精确检验。等级资料的比较，组内使用 Friedman 检验，组间使用 Mann-Whitney *U* 检验。*P* < 0.05 为差异具有统计学意义。

2 结果

2.1 围手术期资料

全部患者均术程顺利，未损伤脊髓、神经、食管、气管及其他重要组织。两组的围手术期情况见表 2。保留组的手术时间以及术中失血量显著少于切除组（*P* < 0.05），但两组间切口总长度、透视次数、下地行走时间、切口愈合等级以及住院时间的差异均无统计学意义（*P* > 0.05）。

手术相关早期并发症方面：保留组出现声音嘶哑 1 例，吞咽不适感 2 例，C₅ 神经根麻痹 2 例，早期并发症发生率为 13.2%；切除组出现声音嘶哑 3 例，吞咽不适感 5 例，C₅ 神经根麻痹 5 例，脑脊液漏 2 例，早期并发症发生率为 34.9%。保留组早期并发症发生率显著低于切除组（*P* = 0.024）。对出现并发症患者经及时处理（消肿、营养神经、保守治疗等）后，所有

患者并发症均消失或显著改善。

表 2 两组患者围手术期资料比较
Table 2 Comparison of perioperative data between the two groups

指标	保留组 (<i>n</i> =38)	切除组 (<i>n</i> =43)	<i>P</i> 值
手术时间 (min, $\bar{x} \pm s$)	110.3±11.4	147.2±13.4	<0.001
切口总长度 (cm, $\bar{x} \pm s$)	4.3±0.8	4.6±0.7	0.091
术中失血量 (ml, $\bar{x} \pm s$)	61.7±10.2	133.7±12.0	<0.001
透视次数 (次, $\bar{x} \pm s$)	3.3±0.5	3.4±0.6	0.505
下地行走时间 (d, $\bar{x} \pm s$)	1.6±0.6	1.7±0.7	0.339
切口愈合 (例, 甲/乙/丙)	32/6/0	35/8/0	0.738
住院时间 (d, $\bar{x} \pm s$)	7.1±1.4	7.6±1.6	0.138

2.2 随访结果

所有患者均获随访 12 个月以上，平均随访时间（22.6±13.1）个月。随访过程中，切除组出现 1 例钛网轻微下沉；所有患者均未出现感染、症状再加重者，均无需再次手术翻修。

两组的随访资料见表 3。两组恢复完全负重活动时间和术前的 NDI、JOA 评分、锥体束征的组间差异均无统计学意义（*P* > 0.05）。随时间推进，两组 NDI、JOA 评分和锥体束征均显著改善（*P* < 0.05）。术后 3、6 个月及末次随访时，切除组 JOA 评分均显著高于保留组（*P* < 0.05），但两组间 NDI 评分和锥体束征的差异无统计学意义（*P* > 0.05）。

2.3 影像评估

两组影像评估结果见表 4。相比于术前，两组末次随访时的颈椎前凸角和责任段最小椎管矢状径均显著增加（*P* < 0.05），而颈椎 ROM 显著变小（*P* < 0.05）。术前，两组上述影像指标的差异均无统计学意义（*P* > 0.05），末次随访时，两组颈椎前凸角及 ROM 的差异均无统计学意义（*P* > 0.05），切除组责任段最小椎管矢状径显著大于保留组（*P* < 0.05）。至末次随访时，所有患者内固定物均未出现松动或断裂，切除组出现 1 例钛网轻微下沉，患者未诉不适，未特殊处理。两组的术后典型病例影像见图 1c, 1d 和图 2c, 2d。

3 讨论

目前对于行颈椎单椎体 ACCF 时 PLL 的切除与否尚无明确指南，部分研究建议保留 PLL。如 Chen 等^[7]认为行 ACCF 已切除大部分椎体，椎体过度切除及钛网的刚性作用可能导致椎间隙变窄，此时保留 PLL 可能更有利于脊柱的内源性稳定。白成瑞等^[5]认为 PLL 还可以防止术后硬膜外血肿的形成。向少

伟^[8]认为减压术后,未切除的 PLL 可向前漂浮,使脊髓矢状径变大。Odate 等^[9]回顾性研究 PLL 骨化所致的颈椎病患者,发现 PLL 切除后并发症发生率为 63%,PLL 切除后并发症发生率较高^[10],与本研究结果一致。也有研究持相反的态度,认为 PLL 发生肥厚、骨化会压迫脊髓,切除 PLL 可有效减压脊髓,更大程度地改善患者症状^[12-14],这与本研究结果一致。切除 PLL 后更容易去除椎体后方骨赘和突

出位置较深的椎间盘,PLL 对颈椎稳定性作用不大,可切除。Daubs 等^[15]对 7 具人类尸体标本进行研究,发现 PLL 切除后颈椎的稳定性并不受影响。本研究两组术后颈椎前凸角及颈椎 ROM 无明显差异也验证了这一点。保留的 PLL 在术后椎体不稳情况下可能继续变性、骨化^[16]。虽然目前没有明确的研究报道钛网对 PLL 变性、骨化有影响,但在长期钛网刺激下 PLL 可能发生退变。

表 3 两组患者随访资料比较
Table 3 Comparison of follow-up data between the two groups

指标	时间点	保留组 (n=38)	切除组 (n=43)	P 值
恢复完全负重活动时间 (d, $\bar{x} \pm s$)		40.4±4.3	42.3±5.4	0.569
NDI 评分 (分, $\bar{x} \pm s$)	术前	31.5±7.2	32.2±7.6	0.851
	术后 3 个月	23.2±4.1	25.4±4.7	0.080
	术后 6 个月	20.4±2.4	21.8±3.3	0.461
	末次随访	11.7±2.6	12.4±2.2	0.947
	P 值	<0.001	<0.001	
JOA 评分 (分, $\bar{x} \pm s$)	术前	7.5±1.7	7.0±2.3	0.258
	术后 3 个月	10.5±1.9	11.4±2.5	<0.001
	术后 6 个月	12.4±2.5	13.7±2.1	0.026
	末次随访	13.3±2.2	14.8±1.7	<0.001
	P 值	<0.001	<0.001	
椎体束征 (例, 阴性/弱阳性/阳性)	术前	10/15/13	14/17/12	0.471
	术后 3 个月	12/15/11	16/17/10	0.515
	术后 6 个月	14/16/8	19/17/7	0.462
	末次随访	18/15/5	22/16/5	0.727
	P 值	0.038	<0.001	

表 4 两组患者影像评估结果 ($\bar{x} \pm s$) 与比较
Table 4 Comparison of radiographic data between the two groups ($\bar{x} \pm s$)

指标	时间点	保留组 (n=38)	切除组 (n=43)	P 值
颈椎前凸角 (°)	术前	12.1±1.9	11.4±1.7	0.847
	末次随访	14.2±2.1	13.0±1.8	0.584
	P 值	<0.001	<0.001	
颈椎 ROM (°)	术前	42.8±4.4	44.3±5.4	0.167
	末次随访	31.4±3.9	32.7±4.1	0.138
	P 值	<0.001	<0.001	
最小椎管矢状径 (mm)	术前	6.7±1.2	6.3±1.1	0.131
	末次随访	9.0±0.8	9.8±0.9	<0.001
	P 值	<0.001	<0.001	

临床上,根据术者个人习惯及经验,部分术者选择保留 PLL,因为有些患者不用切除 PLL,术后也可以达到满意的临床疗效,且切除 PLL 的手术风险会增加。本研究认为,为保证充分减压,达到最佳

疗效,出现以下情况时,应将 PLL 切除:(1) PLL 骨化,目前无有效药物,手术是唯一有效的治疗方式^[17]。尹飞等^[18]研究 213 例 PLL 切除的患者,178 例术前影像可见 PLL 或椎间盘有骨化,切除 PLL 后

症状明显改善；(2) PLL 肥厚、增生导致脊髓受压。Bai 等^[19] 通过回顾性研究 138 例脊髓型颈椎病患者，发现肥厚的 PLL 活动性降低，减压后脊髓仍受压，为彻底减压应切除 PLL；(3) PLL 变硬、弹性变差，向前漂浮有限。刘丹等^[20] 发现行 ACCF 后保留的 PLL 向前漂浮有限，减压效果不佳；(4) PLL 破裂，椎间盘可能通过裂隙突出到硬膜外间隙。严力生等^[21] 在切除游离型椎间盘突出患者的 PLL 时，发现大量髓核涌出，因此只有切除 PLL 才便于取出游离

到硬膜外间隙的椎间盘；(5) 椎体后方骨赘形成而压迫脊髓。秦入结等^[22] 观察 40 例椎体后缘骨赘形成患者，且都有 PLL 肥厚，发现 PLL 与骨赘紧密粘连，所以应切除骨赘压迫致变性的 PLL。通过本研究病例结果对比，保留组也可达到较好的临床疗效，并不是所有患者都需要切除 PLL^[23]，如果术前影像学未见 PLL 骨化、肥厚，无可疑 PLL 下方椎间盘突出，且术中探查 PLL 质软、弹性好，手术减压效果满意，则保留 PLL。

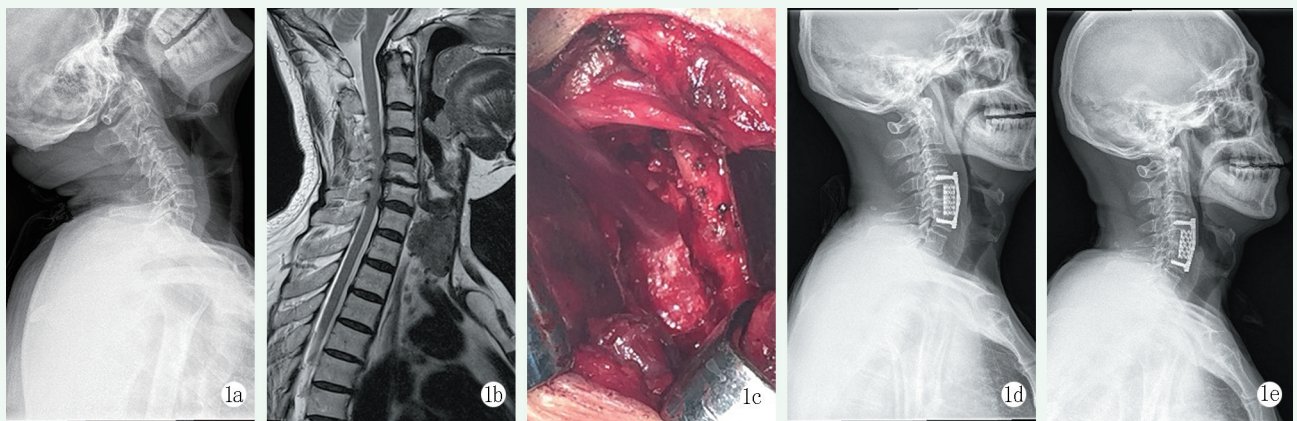


图 1 患者，男，61 岁，行 C₅ 椎体次全切并保留 PLL。1a: 术前过伸位 X 线片示颈椎曲度变直；1b: 术前 MRI 示 C_{4/5}、C_{5/6} 椎间盘突出，脊髓受压；1c: 术中保留 PLL；1d, 1e: 术后 3 个月和 24 个月 X 线片示内固定物在位，无松动，无钛网下沉。

Figure 1. A 61-year-old male underwent C₅ corpectomy and instrumented fusion with the posterior longitudinal ligament preserved. 1a: Preoperative lateral radiographs in hyperextension showed straightening of cervical curvature; 1b: Preoperative MRI showed disc herniation and spinal cord compression at C_{4/5} and C_{5/6}; 1c: The posterior longitudinal ligament was retained during the operation; 1d, 1e: Lateral radiographs 3 and 24 months after surgery showed that the internal fixation was in place without loosening or sinking of the titanium mesh.

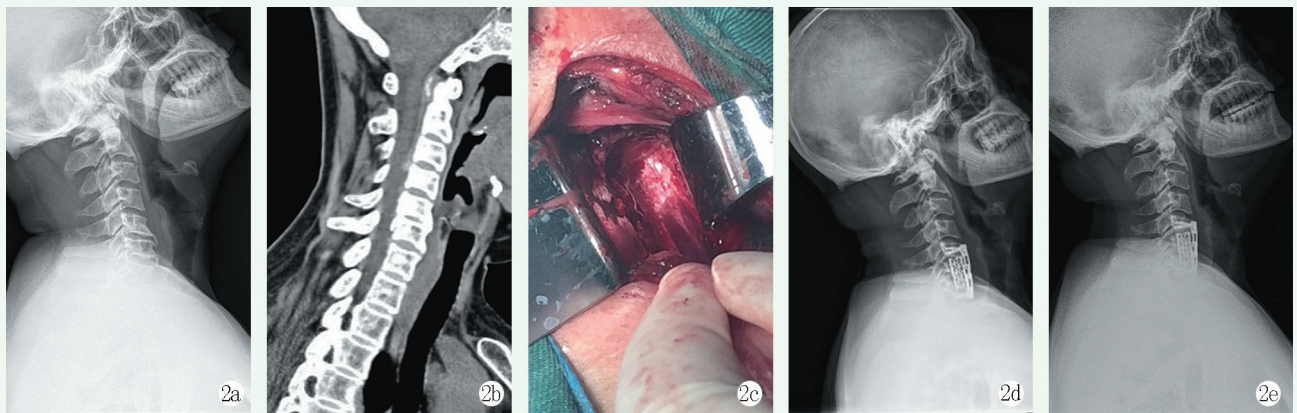


图 2 患者，男，49 岁，行 C₆ 椎体次全切并保留 PLL。2a: 术前 X 线片示颈椎曲度变直；2b: 术前 CT 示 C_{5/6} 椎间隙变窄，C₆ 椎体后缘骨赘形成；2c: 切除 PLL 后硬膜囊向前膨隆，脊髓充分减压；2d, 2e: 术后 3 个月和 12 个月 X 线片示内固定物在位，无松动，无钛网下沉。

Figure 2. A 49-year-old male underwent C₆ corpectomy and instrumented fusion with the posterior longitudinal ligament reserved. 2a: Preoperative lateral X-ray showed straightening of cervical curvature; 2b: Preoperative CT showed narrowing of the C_{5/6} vertebral space and formation of osteophytes at the posterior margin of the C₆ vertebral body; 2c: After the resection of the posterior longitudinal ligament, the dural sac was enlarged forward and the spinal cord was fully decompressed; 2d, 2e: Radiographs 3 and 12 months after surgery showed that the internal fixation was in place without loosening or sinking of the titanium mesh.

本研究中，切除组早期并发症发生率显著高于保留组，因此行切除 PLL 术需要努力降低并发症的发

生率。术者必须经验丰富且操作精细。手术切除 PLL 时,从“解剖切入点法”着手^[22]。如 PLL 有破裂,则从破裂处开始小心向两侧分离切割^[24],切忌用力撕扯。术者进行椎体切除的角度、视野和周围组织的阻力都可能导致用力错误,从而引发并发症,术中反复透视可以降低这种风险^[25]。此外,术后需要时刻关注患者神经功能及切口状况,及时发现相关并发症,尽早处理。

综上,本研究通过对比分析发现保留组和切除组均可获得较好的临床疗效,切除组减压效果更好,但手术时间、出血量以及并发症发生率也更高。所以行颈椎单椎体 ACCF 时,根据患者术前影像学资料,以及术中所见 PLL 的弹性、是否骨化、破裂等情况来决定是否切除 PLL,同时应考虑到手术时长、出血量、术后并发症等。也有待进一步研究 PLL 切除的长期疗效以及改进 PLL 切除的技巧,降低并发症发生率,提高手术疗效。

参考文献

- [1] 吴桐,姜星杰,浩浩,等.多节段脊髓型颈椎病前路手术治疗进展[J].国际骨科学杂志,2020,41(6):338-341. DOI: 10.3969/j.issn.1673-7083.2020.06.004.
Wu T, Jiang XJ, Hao H, et al. Progress of anterior surgical treatment of multi-segment cervical spondylotic myelopathy [J]. International Orthopaedic Journal, 2020, 41 (6) : 338-341. DOI: 10.3969/j.issn.1673-7083.2020.06.004.
- [2] 张晓军,胡侦明,江维,等.颈椎病的手术治疗策略[J].中国骨与关节杂志,2023,12(1):1-3. DOI: 10.3969/j.issn.2095-252X.2023.01.001.
Zhang XJ, Hu ZM, Jiang W, et al. The surgical treatment of cervical spondylosis [J]. Chinese Journal of Bone and Joint, 2023, 12 (1) : 1-3. DOI: 10.3969/j.issn.2095-252X.2023.01.001.
- [3] Qi M, Shen X, Wu H, et al. Is anterior trans-intervertebral space decompression important in treating cervical spondylosis with severe intervertebral space narrowing? A retrospective cohort study [J]. Orthop Surg, 2022, 14 (11) : 2863-2870. DOI: 10.1111/os.13489.
- [4] 叶福标,尹晓明,林飞跃,等.多节段脊髓型颈椎病两种减压融合术的比较[J].中国矫形外科杂志,2022,30(7):608-613. DOI: 10.3977/j.issn.1005-8478.2022.07.07.
Ye FB, Yin XM, Lin FY, et al. Comparison of two anterior cervical decompression and fusion procedures for multi-segment cervical spondylotic myelopathy [J]. Orthopedic Journal of China, 2022, 30 (7) : 608-613. DOI: 10.3977/j.issn.1005-8478.2022.07.07.
- [5] 白成瑞,李康华,王炳强,等.脊髓型颈椎病后纵韧带切除与保留的疗效比较[J].颈腰痛杂志,2009,30(3):203-206. DOI: 10.3969/j.issn.1005-7234.2009.03.003.
Bai CR, Li KH, Wang BQ, et al. The evaluation of the different clinical effects between posterior longitudinal ligament resection and reserve [J]. Journal of Cervicodynia and Lumbodynia, 2009, 30 (3) : 203-206. DOI: 10.3969/j.issn.1005-7234.2009.03.003.
- [6] 魏新荣,移平,杨峰,等.前路椎体次全切钛网植骨钢板内固定治疗颈椎病的疗效观察[J].中国矫形外科杂志,2010,18(3):255-257.
Wei XR, Yi P, Yang F, et al. Effectiveness of anterior cervical vertebroplasty and fusion with titanium cages and plate on cervical disorders [J]. Orthopedic Journal of China, 2010, 18 (3) : 255-257.
- [7] Chen T, Wang Y, Zhou H, et al. Comparison of anterior cervical discectomy and fusion versus anterior cervical corpectomy and fusion in the treatment of localized ossification of the posterior longitudinal ligament [J]. Orthop Surg (Hong Kong), 2023, 31 (1) : 10225536231167704. DOI: 10.1177/10225536231167704.
- [8] 向少伟.后纵韧带切除与否对人工颈椎间盘置换手术疗效的影响[J].颈腰痛杂志,2018,39(4):477-479. DOI: 10.3969/j.issn.1005-7234.2018.04.003.
Xiang SW. The effect of posterior longitudinal ligament resection on the efficacy of artificial cervical disc replacement surgery [J]. Journal of Cervicodynia and Lumbodynia, 2018, 39 (4) : 477-479. DOI: 10.3969/j.issn.1005-7234.2018.04.003.
- [9] Odate S, Shikata J, Soeda T, et al. Surgical results and complications of anterior decompression and fusion as a revision surgery after initial posterior surgery for cervical myelopathy due to ossification of the posterior longitudinal ligament [J]. Neurosurg Spine, 2017, 26 (4) : 466-473. DOI: 10.3171/2016.9.SPINE16430.
- [10] Head J, Rymarczuk G, Stricsek G, et al. Ossification of the posterior longitudinal ligament: Surgical approaches and associated complications [J]. Neurospine, 2019, 16 (3) : 517-529. DOI: 10.14245/ns.1938222.111.
- [11] 刘峰,彭文,浣溢帆,等.新型颈椎多孔型(金属)网式融合器的三维有限元分析[J].中国矫形外科杂志,2019,27(19):1785-1789. DOI: 10.3977/j.issn.1005-8478.2019.19.13.
Liu F, Peng W, Huan YF, et al. Three-dimensional finite element analysis of a novel cervical porous mesh cage [J]. Orthopedic Journal of China, 2019, 27 (19) : 1785-1789. DOI: 10.3977/j.issn.1005-8478.2019.19.13.
- [12] 戴福全,骆林祥,殷武,等.颈前路减压并后纵韧带切除治疗外伤性颈椎间盘突出症的疗效分析[J].颈腰痛杂志,2018,39(2):253-254. DOI: 10.3969/j.issn.1005-7234.2018.02.002.
Dai FQ, Luo LX, Yin W, et al. Clinical analysis of anterior cervical decompression and posterior longitudinal ligament resection for traumatic cervical disc herniation [J]. Journal of Cervicodynia and Lumbodynia, 2018, 39 (2) : 253-254. DOI: 10.3969/j.issn.1005-7234.2018.02.002.
- [13] 邓雄伟,闵志海,龚雅强,等.颈前路减压融合术结合切除后纵韧带治疗神经根型颈椎病疗效分析[J].中国骨与关节损伤杂志,2012,27(9):814-815.
Deng XW, Min ZH, Gong YQ, et al. Analysis of the therapeutic effect of anterior cervical decompression and fusion combined with resection of the posterior longitudinal ligament in the treatment of

- cervical spondylotic radiculopathy [J]. Chinese Journal of Bone and Joint Injury, 2012, 27 (9) : 814-815.
- [14] Lubelski D, Ramhmdani S, Pennington Z, et al. Utility of posterior longitudinal ligament resection during anterior cervical decompression for radiculopathy [J]. World Neurosurg, 2020, 137 : e425-e429. DOI: 10.1016/j.wneu.2020.01.216.
- [15] Daubs MD, Patel AA, Lawrence BD, et al. Excision of the posterior longitudinal ligament during anterior cervical corpectomy: a biomechanical study [J]. Clin Spine Surg, 2016, 29 (6) : 242-247. DOI: 10.1097/BSD.0b013e31827610d8.
- [16] 叶添文, 贾连顺, 陈德玉, 等. 脊髓型颈椎病的后纵韧带病理分型及其临床意义 [J]. 中国矫形外科杂志, 2008, (19) : 1442-1444.
- Ye TW, Jia LS, Chen DY, et al. Pathological classification and clinical significance of posterior longitudinal ligament in cervical spondylotic myelopathy [J]. Orthopedic Journal of China, 2008, (19) : 1442-1444.
- [17] 石磊, 孙璟川, 袁笑秋, 等. 两种前路术式治疗严重颈椎后纵韧带骨化症的疗效及神经功能恶化率对比 [J]. 中国脊柱脊髓杂志, 2022, 32 (10) : 872-879, 887. DOI: 10.3969/j.issn.1004-406X.2022.10.02.
- Shi L, Sun JC, Yuan XQ, et al. Comparative study of the clinical outcomes and incidence rates of postoperative neurological deterioration between two anterior surgical procedures in the treatment of severe cervical ossification of the posterior longitudinal ligament [J]. Chinese Journal of Spine and Spinal Cord, 2022, 32 (10) : 872-879, 887. DOI: 10.3969/j.issn.1004-406X.2022.10.02.
- [18] 尹飞, 朱庆三, 赵东旭, 等. 颈椎病前路手术切除后纵韧带的适应证及意义 [J]. 中国脊柱脊髓杂志, 2013, 23 (5) : 445-448. DOI: 10.3969/j.issn.1004-406X.2013.05.12.
- Yin F, Zhu QS, Zhao DX, et al. Indication of resection of posterior longitudinal ligament in anterior decompression for cervical spondylotic myelopathy [J]. Chinese Journal of Spine and Spinal Cord, 2013, 23 (5) : 445-448. DOI: 10.3969/j.issn.1004-406X.2013.05.12.
- [19] Bai C, Li K, Guo A, et al. Indication for hypertrophy posterior longitudinal ligament removal in anterior decompression for cervical spondylotic myelopathy [J]. Medicine (Baltimore), 2017, 96 (23) : e7043. DOI: 10.1097/MD.0000000000007043.
- [20] 刘丹, 吴震东, 黄宰宇. 颈前路手术后纵韧带切除的临床研究 [J]. 中国矫形外科杂志, 2004, 12 (17) : 1304-1305.
- Liu D, Wu ZD, Huang ZY. Research of the resection of the posterior longitudinal ligament in the anterior cervical operation [J]. Orthopedic Journal of China, 2004, 12 (17) : 1304-1305.
- [21] 严力生, 罗旭耀, 钱海平, 等. 颈椎后纵韧带切除术的方法改进及其临床意义 [J]. 颈腰痛杂志, 2009, 30 (3) : 210-213.
- Yan LS, Luo XY, Qian HP, et al. The technique improvement of resection of cervical posterior longitudinal ligament and clinical significance [J]. Journal of Cervicodynia and Lumbodynia, 2009, 30 (3) : 210-213.
- [22] 秦入结, 李垠, 宋波, 等. 后纵韧带切除及潜行减压在脊髓型颈椎病前路手术中的价值 [J]. 颈腰痛杂志, 2008, 29 (6) : 537-539. DOI: 10.3969/j.issn.1005-7234.2008.06.012.
- Qin RJ, Li G, Song B, et al. The value of posterior longitudinal ligament resection and covert decompression in anterior approach surgery for cervical spondylotic myelopathy [J]. Journal of Cervicodynia and Lumbodynia, 2008, 29 (6) : 537-539. DOI: 10.3969/j.issn.1005-7234.2008.06.012.
- [23] 马航展, 蔡东岭, 李伟宽, 等. 颈椎前路手术中后纵韧带切除与否的临床探讨 [J]. 实用医学杂志, 2016, 32 (5) : 786-789. DOI: 10.3969/j.issn.1006-5725.2016.05.030.
- Ma HZ, Cai DL, Li WK, et al. Clinical exploration on whether to remove the posterior longitudinal ligament in anterior cervical surgery [J]. Practical Medical Journal, 2016, 32 (5) : 786-789. DOI: 10.3969/j.issn.1006-5725.2016.05.030.
- [24] 尹利强, 尹飞, 朱庆三, 等. 颈椎后纵韧带解剖学观察及在硬膜外型颈椎间盘突出症手术中的临床意义 [J]. 中国实验诊断学, 2013, 17 (1) : 62-64. DOI: 10.3969/j.issn.1007-4287.2013.01.020.
- Yin LQ, Yin F, Zhu QS, et al. Anatomical research on cervical posterior longitudinal ligament and clinical study on epidural cervical disc extrusion (ECDE) by excising cervical posterior longitudinal ligament through anterior approach [J]. Chinese Journal of Laboratory Diagnosis, 2013, 17 (1) : 62-64. DOI: 10.3969/j.issn.1007-4287.2013.01.020.
- [25] Missori P, Domenicucci M, Marruzzo D. Clinical effects of posterior longitudinal ligament removal and wide anterior cervical corpectomy for spondylosis [J]. World Neurosurg, 2018, 113 : e761-e768. DOI: 10.1016/j.wneu.2018.02.144.

(收稿:2023-03-09 修回:2023-08-09)
(同行评议专家: 钱列, 谢永兴, 李永辉)
(本文编辑: 郭秀婷)