

## · 临床研究 ·

## 骨扫描确定多发骨质疏松椎体压缩性骨折责任椎

孙璇, 朱海, 季峰\*, 王守国

(南京医科大学附属淮安第一医院, 江苏淮安 223300)

**摘要:** [目的] 评价骨扫描在诊断多发骨质疏松椎体压缩性骨折 (multiple osteoporotic vertebral compression fractures, MOVCFs) 有磁共振 (MRI) 禁忌的患者中确定责任椎的应用价值。[方法] 回顾性研究 2013 年 1 月—2022 年 6 月在本院诊治的 14 例 MOVCFs 患者。所有患者均接受 X 线、CT 和骨扫描成像检查, 依据骨扫描成像确定责任椎, 行椎体成形术 (percutaneous vertebroplasty, PVP), 评估临床效果。[结果] X 线及 CT 显示 14 例患者共有 32 个椎体压缩性骨折。骨扫描显示有 1 例椎体核素摄取正常; 另外 13 例患者中 X 线及 CT 所见共有 30 个椎体楔形变, 但只有 17 个楔形变椎体在骨扫描成像中显示摄取浓聚, 骨扫描成像检出阳性率 53.1%。认定为责任椎。13 例患者接受 PVP, 其中, 9 例为单节段, 4 例为双节段。所有患者均顺利完成手术, 无并发症。与术前相比, 患者术后 1 d 和末次随访时 VAS [(7.9±2.4), (3.6±1.8), (4.1±1.2),  $P<0.001$ ] 和 ODI [(42.4±6.8), (12.5±3.1), (14.7±2.9),  $P<0.001$ ] 评分均显著下降。[结论] 对于有 MRI 禁忌证的多发骨质疏松椎体压缩性骨折的患者, 骨扫描成像是定位责任椎的有效方法。

**关键词:** 多发骨质疏松椎体压缩性骨折, 骨扫描成像, 椎体成形术

**中图分类号:** R683.2 **文献标志码:** A **文章编号:** 1005-8478 (2024) 03-0271-04

**Bone scan identifying responsible vertebrae of percutaneous vertebroplasty for multiple osteoporotic vertebral compression fractures** // SUN Xuan, ZHU Hai, JI Feng, WANG Shou-guo. The First People's Hospital of Huai'an City, Nanjing Medical University, Huai'an 223300, China

**Abstract:** [Objective] To evaluate the value of bone scan in determining responsible vertebral fractures of percutaneous vertebroplasty in patients who were contraindicated to magnetic resonance imaging (MRI) in the diagnosis of multiple osteoporotic compression fractures (MOVCFs). [Methods] A retrospective study was performed on 14 patients who were treated for MOVCFs in our hospital from January 2013 to June 2022. All patients received X-ray, CT and bone scan examinations. The responsible vertebrae were determined based on bone scan and followed by percutaneous vertebroplasty (PVP) performed. The clinical outcome was evaluated. [Results] X-ray and CT showed a total of 32 vertebral compression fractures in 14 patients. However, bone scan showed that one of them had normal vertebral nuclide uptake, whereas the other 13 patients who had a total of 30 vertebral wedges change seen by X-ray and CT, had only 17 wedged vertebrae with uptake concentration on bone scan imaging, with a positive rate of 53.1% on bone scan imaging. As identified as responsible vertebrae, the 13 patients received PVP, including single segment in 9 cases and double segments in 4 cases. All patients had PVP performed successfully without complications. Compared with those preoperatively, VAS [(7.9±2.4), (3.6±1.8), (4.1±1.2),  $P<0.001$ ] and ODI [(42.4±6.8), (12.5±3.1), (14.7±2.9),  $P<0.001$ ] scores decreased significantly 1 day postoperatively and at the latest follow up. [Conclusion] Bone scan is an effective method to locate the responsible vertebrae in patients with multiple osteoporotic vertebral compression fractures if MRI is contraindicated.

**Key words:** multiple osteoporotic vertebral compression fractures, bone scan, percutaneous vertebroplasty

随着老年化社会进程加速, 骨质疏松症是老年人面临的主要问题之一, 其常见并发症包括骨质疏松性椎体压缩性骨折 (osteoporotic vertebral compression fractures, OVCF), 保守治疗易发展成陈旧性椎体骨折<sup>[1, 2]</sup>。经皮椎体成形术 (percutaneous vertebroplasty, PVP) 治疗新鲜骨质疏松性椎体压缩性骨折疗效已被广泛证实<sup>[3]</sup>, 术前准确判定责任椎是成功关键。然而, 由于存在多发 (multiple OVCFs, MOVFs) 或无症状陈旧性椎体骨折, 使用 X 线和体格检查难以准确定位责任椎, 因此区分新鲜或者陈旧椎体骨折尤为重

要。随着老年化社会进程加速, 骨质疏松症是老年人面临的主要问题之一, 其常见并发症包括骨质疏松性椎体压缩性骨折 (osteoporotic vertebral compression fractures, OVCF), 保守治疗易发展成陈旧性椎体骨折<sup>[1, 2]</sup>。经皮椎体成形术 (percutaneous vertebroplasty, PVP) 治疗新鲜骨质疏松性椎体压缩性骨折疗效已被广泛证实<sup>[3]</sup>, 术前准确判定责任椎是成功关键。然而, 由于存在多发 (multiple OVCFs, MOVFs) 或无症状陈旧性椎体骨折, 使用 X 线和体格检查难以准确定位责任椎, 因此区分新鲜或者陈旧椎体骨折尤为重

DOI: 10.3977/j.issn.1005-8478.2024.03.15

作者简介: 孙璇, 研究生在读, 住院医师, 研究方向: 脊柱外科、创伤骨科, (电话)13056339691, (电子信箱)1441769421@qq.com

\* 通信作者: 季峰, (电话)0517-80872733, (电子信箱)hayyjf@njmu.edu.cn

要；现有研究已明确 MRI 能准备判断新鲜椎体骨折<sup>[4]</sup>，但是由于心脏起搏器、幽闭恐惧症等原因，有 MRI 禁忌的患者越来越多。骨扫描成像已被广泛用于检测骨质疏松症或转移性椎体骨折<sup>[5]</sup>。本研究运用骨扫描定位 MOVCFs 责任椎，现报道如下。

## 1 临床资料

### 1.1 一般资料

2013 年 1 月—2022 年 6 月共 14 例患者纳入本研究。其中，男 6 例，女 8 例；年龄 57~79 岁，平均 (67.9±12.6) 岁；随访时间 12~36 个月，平均 (22.6±3.2) 个月。所有患者均符合 MOVCFs 的诊断标准<sup>[6]</sup>，X 线检查诊断多个椎体压缩性改变，有 MRI 禁忌，但接受行 PVP 治疗。并排除其他病理性骨折，脊柱手术史和严重脊柱畸形。本研究得到淮安市第一人民医院伦理委员会批准，所有患者均知情同意。

### 1.2 骨扫描检查

患者常规注射 99mTc-MDP 20~25 mCi，注射 3 h 后常规行全身扫描，采集前位及后位图像，采集时间 15 cm/min。骨扫描成像在淮安市第一人民医院核医学科进行。图像由 2 名中级以上核医学科医生独立盲法阅读图片分析。

### 1.3 手术方法

手术行全身麻醉，使用俯卧位垫。C 形臂 X 线机透视引导下标记骨折椎体位置。正侧位交替透视下，经双侧椎弓根 10 点/2 点方向进针，应用锤击进针技术，将穿刺针穿入椎体。当超过椎体后缘 2~3 mm 时停止穿刺，取出穿刺针内芯，用克氏针定位原通道，取出穿刺针套筒并插入工作通道。调制 PM-MA 骨水泥，当骨水泥处于拉丝期晚期后，分次灌注骨水泥灌注关键技术，在监测下缓慢对称地推入骨水泥，直至其充分填充、弥散<sup>[7]</sup>。正侧位透视确保骨水泥填充满意，旋转推杆并撤出。安尔碘消毒，丝线缝合切口。所有患者术后均给予钙剂和维生素 D 口服治疗。

### 1.4 评价指标

放射性异常摄取表现为病灶部分显像剂的浓聚明显高于正常骨骼，呈放射性“热区”，提示局部骨质代谢旺盛，血流丰富。可见于多种骨骼疾病的早期和伴有破骨、成骨过程的进行期，如恶性肿瘤、创伤及炎性病损等。将椎体浓聚摄取大于骶髂关节摄取判定为新鲜椎体压缩性骨折<sup>[8]</sup>。

采用疼痛视觉模拟评分 (visual analogue scale, VAS)、Oswestry 功能评分 (Oswestry disability index, ODI) 评价临床效果。

### 1.5 统计学方法

使用 SPSS 20.0 统计软件进行数据处理，计量数据以  $\bar{x} \pm s$  表示，资料呈正态分布时，采用单因素方差分析，两两比较采用 LSD 法；资料呈非正态分布时，采用秩和检验。 $P < 0.05$  为差异有统计学意义。

## 2 结果

### 2.1 依据骨扫描的 PVP 术

X 线及 CT 显示 14 例患者共有 32 个椎体压缩性骨折，但根据骨扫描结果显示有 1 例患者骨扫描显示椎体摄取正常，认定是陈旧性已愈合骨折，而非新鲜椎体压缩性骨折，患者背部疼痛考虑由严重骨质疏松症引起；另外 13 例患者中 X 线及 CT 所见共有 30 个椎体楔形变，但只有 17 个楔形变椎体在骨扫描成像中显示出摄取浓聚，考虑为新鲜椎体压缩性骨折。14 例患者普通影像与骨扫描检查病椎部位对比见表 1。

在所有 13 例患者研究中，9 例患者接受了单节段椎体成形术，而 4 例患者接受了两个节段椎体成形术，压缩性椎体以及责任椎分布见表 1。根据 X 线及 CT 显示的椎体压缩性骨折与骨扫描成像发现的浓聚椎体数目不一致，骨扫描成像阳性率为 53.1% (17/32)。

典型病例见图 1，X 线提示 T<sub>6</sub>、T<sub>9</sub>、L<sub>1-3</sub> 椎体楔形变，胸背部压痛较广泛，因患者不能行 MRI，行骨扫描后发现 T<sub>12</sub> 左侧、L<sub>1</sub> 反应性骨形成活跃，摄取浓聚；结合体征及影像学资料，判定 L<sub>1</sub> 椎体为责任椎，胸背部广泛疼痛考虑后骨质疏松及牵涉痛，行 L<sub>1</sub> 椎体成形术后患者疼痛较前缓解明显。

### 2.2 临床结果

所有患者均顺利完成手术，未见骨水泥渗漏，未出现神经系统症状。随访 12 个月以上，随访期间无新发临床并发症。随访资料见表 2，与术前相比，术后第 1 d 和末次随访患者 VAS 和 ODI 均有显著改善 ( $P < 0.05$ )，但是，术后第 1 d 和末次随访时相比患者和 VAS 和 ODI 均无明显变化 ( $P > 0.05$ )。

## 3 讨论

随着老年老龄化社会到来，OVCFs 已成为常见骨病，困扰众多老年患者。大量研究表明椎体成形技术

治疗 OVCFs 有得天独厚的优势，能显著改善患者生存质量并降低死亡率，已得到广泛推广和应用。但是临床工作中发现部分老年患者由于重度骨质疏松症，

就诊时可见相邻多个椎体楔形变，但是陈旧性椎体骨折并非引起疼痛的来源<sup>[9]</sup>。因此准确定位责任椎是保证治疗效果的关键因素。

表 1 14 例患者普通影像与骨扫描检查病椎部位对比

Table 1 Comparison between common imaging and bone scanning of affected vertebrae in the 14 patients

编号	性别	年龄 (岁)	X 线及 CT 诊断结果	骨扫描诊断结果
1	女	63	T <sub>12</sub> , L <sub>2</sub> , L <sub>3</sub>	L <sub>2</sub>
2	女	62	T <sub>11</sub> , T <sub>12</sub>	T <sub>12</sub>
3	男	75	T <sub>6</sub> , T <sub>9</sub> , L <sub>1</sub> , L <sub>2</sub> , L <sub>3</sub>	L <sub>1</sub>
4	女	70	L <sub>3</sub> , L <sub>4</sub>	L <sub>3</sub>
5	男	79	T <sub>7</sub> , T <sub>9</sub>	T <sub>9</sub>
6	男	59	L <sub>2</sub> , L <sub>3</sub>	L <sub>2</sub> , L <sub>3</sub>
7	女	57	L <sub>1</sub> , L <sub>2</sub>	L <sub>1</sub> , L <sub>2</sub>
8	男	68	T <sub>12</sub> , L <sub>1</sub>	L <sub>1</sub>
9	女	64	T <sub>12</sub> , L <sub>1</sub>	T <sub>12</sub> , L <sub>1</sub>
10	女	69	L <sub>4</sub> , L <sub>5</sub>	L <sub>5</sub>
11	男	73	T <sub>12</sub> , L <sub>1</sub>	T <sub>12</sub>
12	女	68	T <sub>11</sub> , T <sub>12</sub>	T <sub>11</sub> , T <sub>12</sub>
13	女	76	T <sub>10</sub> , T <sub>11</sub>	T <sub>10</sub>
14	男	67	T <sub>8</sub> , T <sub>9</sub>	None

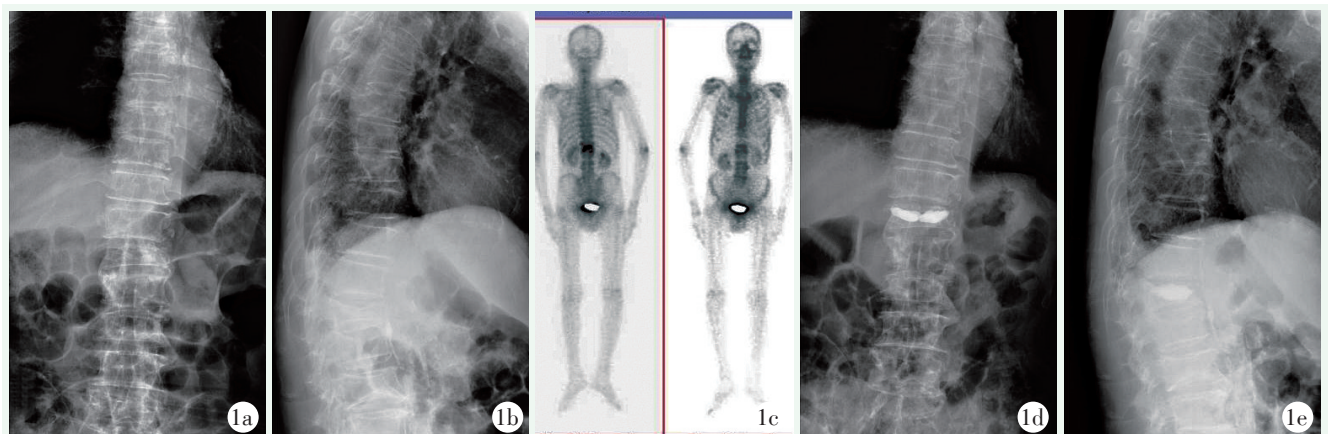


图 1 患者，男，75 岁。1a, 1b: 入院时 X 线显示 T<sub>6</sub>、T<sub>9</sub>、L<sub>1-3</sub> 椎体压缩性骨折；1c: 骨扫描显示 T<sub>12</sub> 左侧、L<sub>1</sub> 反应性骨形成活跃，摄取浓聚；1d, 1e: 根据临床症状及影像学结果，于 L<sub>1</sub> 行 PVP 术。术后 X 线片示骨水泥位置满意，术后患者疼痛症状显著缓解。

Figure 1. A 75-year-old male. 1a, 1b: X-rays on admission revealed compression fractures of the T<sub>6</sub>, T<sub>9</sub>, and L<sub>1-3</sub> vertebra; 1c: Bone scan showed active bone formation and uptake concentration in left side of T<sub>12</sub> and L<sub>1</sub>; 1d, 1e: PVP was performed at L<sub>1</sub> according to clinical symptoms and imaging results. The postoperative X-ray showed that the position of bone cement was satisfactory with postoperative pain symptoms significantly relieved.

表 2 13 例 PVP 患者随访资料 ( $\bar{x} \pm s$ ) 与比较

Table 2 Follow-up data of the 13 PVP patients ( $\bar{x} \pm s$ )

指标	VAS 评分 (分)	ODI 评分 (%)
术前	7.9±2.4	42.4±6.8
术后 1 d	3.6±1.8	12.5±3.1
末次随访	4.1±1.2	14.7±2.9
P 值	<0.001	<0.001

文献报道通过棘突的局部压痛可诊断新鲜椎体压缩性骨折<sup>[10]</sup>，但重度骨质疏松症患者有广泛的胸腰背疼痛，难以依靠单纯体格检查来准确定位新鲜骨折椎体。MRI 可以显示椎体塌陷以及新鲜骨折的椎体骨髓空间的正常信号丢失，因此 MRI 可用于确定疼痛椎体<sup>[4]</sup>。但是部分患者由于体内装有心脏起搏器或幽闭恐惧症不能行 MRI 检查，所以需要其他检查来

确定责任椎。

骨扫描成像通过检测放射性元素的摄取程度来反映骨代谢情况。骨扫描已被广泛用于检测骨质疏松症或恶性肿瘤的骨转移以及其他原因的腰背痛<sup>[11]</sup>。正常成年人全身骨静态显像呈对称性的放射积聚，但是有过脊柱外伤史的患者，可造成局部放射性浓聚。Maynard 等<sup>[1]</sup>报道，骨扫描成像中放射性核素摄取增加与近期骨折有关。Jordan 等<sup>[12]</sup>报道，骨扫描有助于确认急性期骨折。Cook 等<sup>[5]</sup>报道，对于伴有背痛的骨质疏松症患者，骨扫描可以区分骨折中引起背痛的原因。大约 90% 的骨折在受伤后 2 年恢复到正常的核素摄取<sup>[13]</sup>。借助于局部放射性浓聚表现，判定如骨扫描成像显示椎体内摄取增加，则这种增加的摄取水平被认定为新鲜的椎体压缩性骨折，作为责任椎行椎体成形治疗。

在本研究中，作者选择了 13 例患者（17 个椎体）手术治疗，所有患者术后临床疗效良好。术前和术后 VAS 和 ODI 评估差异有统计学意义，但术后和最终随访评估的差异无统计学意义。这个结果表明，临床疗效与压缩椎体数目没有关联，定于疼痛椎体的判定以及治疗才是缓解症状的关键。

综上所述，骨扫描可通过病变部位的摄取浓聚，准确辨别 MOVCFs 的疼痛椎，为临床治疗提供客观证据。

#### 参考文献

[1] Maynard AS, Jensen ME, Schweickert PA, et al. Value of bone scan imaging in predicting pain relief from percutaneous vertebroplasty in osteoporotic vertebral fractures [J]. *AJNR Am J Neuroradiol*, 2000, 21 (10): 1807-1812.

[2] Bliuc D, Nguyen ND, Milch VE, et al. Mortality risk associated with low-trauma osteoporotic fracture and subsequent fracture in men and women [J]. *JAMA*, 2009, 301 (5): 513-521. DOI: 10.1001/jama.2009.50.

[3] 邓红敏, 廖勇, 刘志诚. 经皮椎体成形术与保守治疗胸腰椎压缩骨折的比较 [J]. *中国矫形外科杂志*, 2021, 29 (18): 1695-1697. DOI: 10.3977/j.issn.1005-8478.2021.18.15.

Deng HM, Liao Y, Liu ZC. Percutaneous vertebroplasty versus conservative treatment for thoracolumbar osteoporotic vertebral compression fractures [J]. *Orthopedic Journal of China*, 2021, 29 (18): 1695-1697. DOI: 10.3977/j.issn.1005-8478.2021.18.15.

[4] Yang HL, Wang GL, Niu GQ, et al. Using MRI to determine painful vertebrae to be treated by kyphoplasty in multiple-level vertebral compression fractures: a prospective study [J]. *J Int Med Res*, 2008, 36 (5): 1056-1063. DOI: 10.1177/147323000803600524.

[5] Cook GJ, Hannaford E, See M, et al. The value of bone scintigraphy in the evaluation of osteoporotic patients with back pain [J]. *Scand J Rheumatol*, 2002, 31 (4): 245-248. DOI: 10.1080/030097402320318459.

[6] 杨惠林, 刘强, 唐海. 骨质疏松性椎体压缩性骨折患者抗骨质疏松规范治疗专家共识 [J]. *中华医学杂志*, 2018, 98 (11): 803-807. DOI: 10.3760/cma.j.issn.0376-2491.2018.11.002.

Yang HL, Liu Q, Tang H. Expert consensus on standardized treatment of osteoporosis in patients with osteoporotic vertebral compression fractures [J]. *National Medical Journal of China*, 2018, 98 (11): 803-807. DOI: 10.3760/cma.j.issn.0376-2491.2018.11.002.

[7] 刘滔, 周全, 章君鑫, 等. 椎体后凸成形术后腰骶部晚期疼痛的相关因素研究 [J]. *中国矫形外科杂志*, 2021, 29 (23): 2135-2139. DOI: 10.3977/j.issn.1005-8478.2021.23.05.

Liu T, Zhou Q, Zhang JX, et al. Factors related to late persistent lumbosacral pain secondary to percutaneous kyphoplasty for osteoporotic vertebral compression fracture [J]. *Orthopedic Journal of China*, 2021, 29 (23): 2135-2139. DOI: 10.3977/j.issn.1005-8478.2021.23.05.

[8] Tang ZB, Zhang L, Yang HL, et al. Value of bone scan imaging in determining painful vertebrae of osteoporotic vertebral compression fractures patients with contraindications to MRI [J]. *Orthop Surg*, 2012, 4 (3): 172-176. DOI: 10.1111/j.1757-7861.2012.00187.x.

[9] Belkoff SM, Mathis JM, Jasper LE, et al. The biomechanics of vertebroplasty. The effect of cement volume on mechanical behavior [J]. *Spine (Phila Pa 1976)*, 2001, 26 (14): 1537-1541. DOI: 10.1097/00007632-200107150-00007.

[10] Gaitanis IN, Hadjipavhm AG, Katonis PG, et al. Balloon kyphoplasty for the treatment of pathological vertebral compressive fractures [J]. *Eur Spine J*, 2005, 14 (3): 250-260. DOI: 10.1080/02841850601026427.

[11] 冯雪凤, 李爱梅, 许守林, 等. 前列腺癌骨转移患者 99Tc<sup>m</sup>-MDP 骨扫描病灶特点分析 [J]. *南京医科大学学报 (自然科学版)*, 2015, 35 (1): 72-73, 92. DOI: 10.7655/NYDXBNS20150116.

Feng XF, Li AM, Xu SL, et al. Analysis of the characteristics of bone scan lesions in prostate cancer patients with bone metastasis ^ (99) Tc ^ m-MDP [J]. *Journal of Nanjing Medical University (Natural Sciences)*, 2015, 35 (1): 72-73, 92. DOI: 10.7655/NYDXBNS20150116.

[12] Jordan E, Choe D, Miller T, et al. Utility of bone scintigraphy to determine the appropriate vertebral augmentation levels [J]. *Clin Nucl Med*, 2010, 35 (9): 687-691. DOI: 10.1097/RLU.0b013e3181e9fb07.

[13] Matin P. The appearance of bone scans following fractures, including immediate and long-term studies [J]. *J Nucl Med*, 1979, 20 (12): 1227-1231.

(收稿:2023-09-14 修回:2023-10-30)  
(同行评议专家:潘伟, 赵加力, 王新宏)  
(本文编辑:闫承杰)