

· 技术创新 ·

关节镜下新型减张技术缝合全层肩袖撕裂

陈星朋¹, 赵东岳², 彭显博¹, 尹伟龙², 贺业腾^{1*}

(1. 山东第一医科大学第一附属医院, 山东济南 250014; 2. 山东第一医科大学, 山东济南 271009)

摘要: [目的] 介绍关节镜下新型减张技术缝合全层肩袖撕裂的手术技术和初步临床效果。[方法] 2022 年 1 月—2022 年 6 月, 30 例全层肩袖撕裂患者接受关节镜下新型减张技术治疗。先于软骨外缘置入内排锚钉, 再于足印区前后置入外排锚钉, 利用外排锚钉缝线先行组织复位, 然后取剩余内外排缝线双滑轮技术打结, 不断分配缝线张力, 避免传统缝合方法组织的牵拉作用, 最终形成“W”线网覆盖肩袖组织。[结果] 30 例患者均顺利完成手术。手术时间平均 (94.3±21.4) min, 随访时间平均 (14.8±3.1) 个月, 与术前相比, 末次随访时 VAS 评分 [(4.6±0.9), (1.1±0.8), $P<0.001$]、Constant-Murley 肩关节评分 [(42.6±5.5), (76.4±3.7), $P<0.001$]、UCLA 肩关节评分 [(12.6±2.0), (28.8±1.8), $P<0.001$] 均显著改善。肩关节前屈、外展及外旋角度较术前显著改善 ($P<0.05$)。未出现术后肩关节僵硬。影像显示肩袖愈合良好, 连续性好。[结论] 关节镜下新型减张技术治疗全层肩袖撕裂简单可行, 早期临床效果满意。

关键词: 关节镜术, 全层肩袖撕裂, 新型减张修复

中图分类号: R681.57 **文献标志码:** A **文章编号:** 1005-8478 (2024) 05-0451-04

New load-sharing technique for arthroscopic repair of full-thickness rotator cuff tear // CHEN Xing-peng¹, ZHAO Dong-yue², PENG Xian-bo¹, YIN Wei-long², HE Ye-teng¹. 1. The First Affiliated Hospital, Shandong First Medical University, Jinan 250014, China; 2. Shandong First Medical University, Jinan 271009, China

Abstract: [Objective] To describe the surgical technique and preliminary clinical results of a novel load-sharing technique for arthroscopic repair of full-thickness rotator cuff tear. [Methods] From January to June 2022, 30 patients with total rotator cuff tears were treated with abovesaid arthroscopic technique. The inner row of anchors was implanted at the outer edge of the cartilage, and then the outer row of anchors was implanted anteriorly and posteriorly in the footprint area. As sutures of outer row anchors were tensioned, and the remaining sutures of inner and outer rows were tied with a double-pulley technique, in this way continuous tension distribution of the sutures achieved to avoid the direct pulling effect of the tissues by the traditional suture. Ultimately the sutures were formed W shaped network construct covering the rotator cuff tissues. [Results] All the 30 patients successfully completed the surgery without complications, with the average operation time of (94.3±21.4) min, and were followed up for (14.8±3.1) months. The VAS score decreased significantly [(4.6±0.9), (1.1±0.8), $P<0.001$]; while the Constant-Murley score [(42.6±5.5), (76.4±3.7), $P<0.001$] and the UCLA shoulder score [(12.6±2.0), (28.8±1.8), $P<0.001$] improved significantly at the latest follow-up compared with those preoperatively. In addition, the shoulder forward flexion, abduction and external rotation range of motions also improved significantly ($P<0.05$), and no postoperative shoulder stiffness was observed in anyone of them. Images revealed good healing and continuity of the rotator cuff at the latest follow-up. [Conclusion] This new load-sharing technique under arthroscopy is simple and feasible method to repair full-thickness rotator cuff tear, and achieves satisfactory short-term clinical outcome.

Key words: arthroscopy, full-thickness rotator cuff tear, new load-sharing repair

肩袖是肩关节一组肌肉和肌腱的总称, 在正常的盂肱关节运动和稳定中共同发挥着重要作用, 使得上肢能够任意抬起和旋转。冈上肌主要负责肩关节外展活动, 冈下肌和小圆肌共同控制外旋, 肩胛下肌则为主要的内旋肌。肩袖撕裂常见于中老年人群, 主要表

现为明显的肩部疼痛和功能受限, 大部分需要手术治疗^[1]。目前, 关节镜下治疗肩袖撕裂与切开手术相比取得了更好的临床效果, 已经成为治疗肩袖撕裂的金标准^[2]。尽管大多数患者的临床效果良好, 但术后愈合仍存在问题, 根据撕裂的大小, 研究显示愈合率为 10%

DOI:10.3977/j.issn.1005-8478.2024.05.12

作者简介: 陈星朋, 硕士研究生, 研究方向: 运动医学、骨关节疾病, (电话)15615719423, (电子信箱)xpxl9577@163.com

* 通信作者: 贺业腾, (电话)18615259966, (电子信箱)hyteng57298@163.com

~91%^[3]。因此,骨科医生在不断创新和改良更好的缝合技术。近年来已经提出了许多缝合技术,目前缝线桥技术是比较成功的方法^[4,5],但该技术无法平衡组织张力,导致内排张力过高而引起缝合失败。

为了更好地平衡缝合组织张力,实现减张缝合,从而更好地促进肩袖愈合,帮助患者早期恢复活动,2022年1月—2022年6月,作者在双排缝合技术的基础上结合双滑轮(double-pully)技术创新性地使用新型减张缝合技术治疗30例全层肩袖撕裂患者,早期随访中取得满意效果,现将手术技术报道如下。

1 手术技术

1.1 术前准备

术前均完善常规检查,排除手术禁忌证,术前通过查体及肩关节MRI和肩关节正-Y位X线片明确诊断,评估患侧肩关节的活动度以及疼痛情况,标记肩关节的骨性标志以及相关入路位置,制定镜下手术方案。

1.2 麻醉与体位

患者全身麻醉及臂丛麻醉后被置于侧卧位,使用外展架对患肢持续牵引,牵引重量女性3kg,男性4kg;手臂处于中立旋转和30°~40°的外展位,助手根据术中情况调整患肢位置。

1.3 手术操作

在肩峰后外侧角下2cm、内1cm建立标准后入路,并以此作为关节镜观察通路,以评估关节内病变,穿刺进入盂肱关节,灌注泵控制灌注压50mmHg,出血较多时,可适当提高灌注压。监控下于喙突前外缘在硬膜外穿刺针引导下经肩袖间隙,由外而内建立前侧入路。

按顺序探查盂肱关节,检查损伤情况,确诊为冈上肌腱全层撕裂,并测量撕裂长度(图1a),刨刀清理关节腔后将镜头经后入路转入肩峰下间隙。自前入路置入刨刀、离子刀等器械,进行肩峰下清理,显露肩袖损伤的位置。在硬膜外穿刺针引导下,距肩峰外缘约2.5cm建立外侧工作入路。根据肩峰下间隙狭窄程度和肩峰形态决定是否进行肩峰成形术,根据足印区增生骨质情况,采用球头或柱状磨钻对足印区增生的骨质进行打磨以达到新鲜化。另再次用硬膜外穿刺针引导,距肩峰外缘约1cm建立外侧观察入路,正对肩袖损伤后缘,与外侧工作入路至少相距2cm。

利用硬膜外穿刺针于体外穿刺定位,在破损中间软骨外缘置入1枚内排带线锚钉(图1b),然后使用过线器穿刺肌腱的近端前方(需穿刺肌腱全层),将

内排锚钉1根缝线的两端同时牵引穿过肌腱,将尾线引出备用,同样的方法使用过线器穿刺肌腱近端后方,将内排锚钉另1根缝线的两端穿过肌腱并引出备用;随后用蓝钳复位肩袖组织,测试组织张力后,在足印区外缘前后选择合适位置各置入1枚外排带线锚钉(图1c),使用过线器将外排锚钉的1根尾线分别穿过肌腱对应的断端(图1d,图2a)。首先将外排穿刺线打结使肌腱断端复位固定至足印区外缘;此时损伤肌腱基本复位但外排锚钉线所受张力较大,将之前备用的内排尾线与外排剩余锚钉线采用double-pully方式相互交叉打结(图1e),形成缝线桥,既可增加腱骨愈合面积,也可对之前牵引复位的外排线减少张力,以达到缝合线张力平衡。缝合完毕后形成“W”线网结构(图1f,图2b),关节镜再次探查、评估肩袖组织形态张力良好,肩峰无撞击,修复效果好。

1.4 术后处理

术后3周内佩戴前臂吊带,避免肩关节负重,期间仰卧位行被动前屈上举、体侧外旋、外展内旋、外展外旋动作。术后3周根据门诊复查肩关节活动以及MRI结果决定是否去除前臂吊带,若恢复良好,可允许患者尝试进行主动活动,逐渐恢复日常生活。

2 临床资料

2.1 一般资料

2022年1月—2022年6月关节镜下接受新型减张技术治疗的全层肩袖损伤患者共30例纳入本研究,其中男18例,女12例;平均年龄(58.9±9.7)岁;左肩8例,右肩22例。20例患者术前有明显外伤史,其余患者均无明显诱因,均有疼痛、活动受限等症状。此外,10例患者伴有高血压、糖尿病等基础病。术前均行X线片和MRI检查,确诊为全层肩袖撕裂。本研究经医院医学伦理委员会审批,所有患者均知情同意。

2.2 初步结果

所有患者均顺利完成手术,术后无切口愈合不良、感染及肩关节僵硬等并发症发生。镜下明确诊断均为全层肩袖撕裂。手术平均时间(94.3±21.4)min。患者均48h内顺利出院。

所有患者均获随访,随访时间11~28个月,平均(14.8±3.1)个月。疼痛视觉模拟评分(visual analogue scale, VAS)从术前的(4.6±0.9)分显著降低至末次随访时(1.1±0.8)分($P<0.001$);Constant-Murley肩关节评分由术前的(42.6±5.5)分显著增加到末

次随访时 (76.4±3.7) 分 ($P<0.001$); 美国加州大学肩关节评分 (University of California, Los Angeles, UCLA) 由术前的 (12.6±2.0) 分显著增加到末次随访

时的 (28.8±1.8) 分 ($P<0.001$)。肩关节前屈、外展及外旋角度较术前显著改善 ($P<0.05$)。末次随访 MRI 显示肩袖组织连续性及张力良好, 患者满意度为 100%。

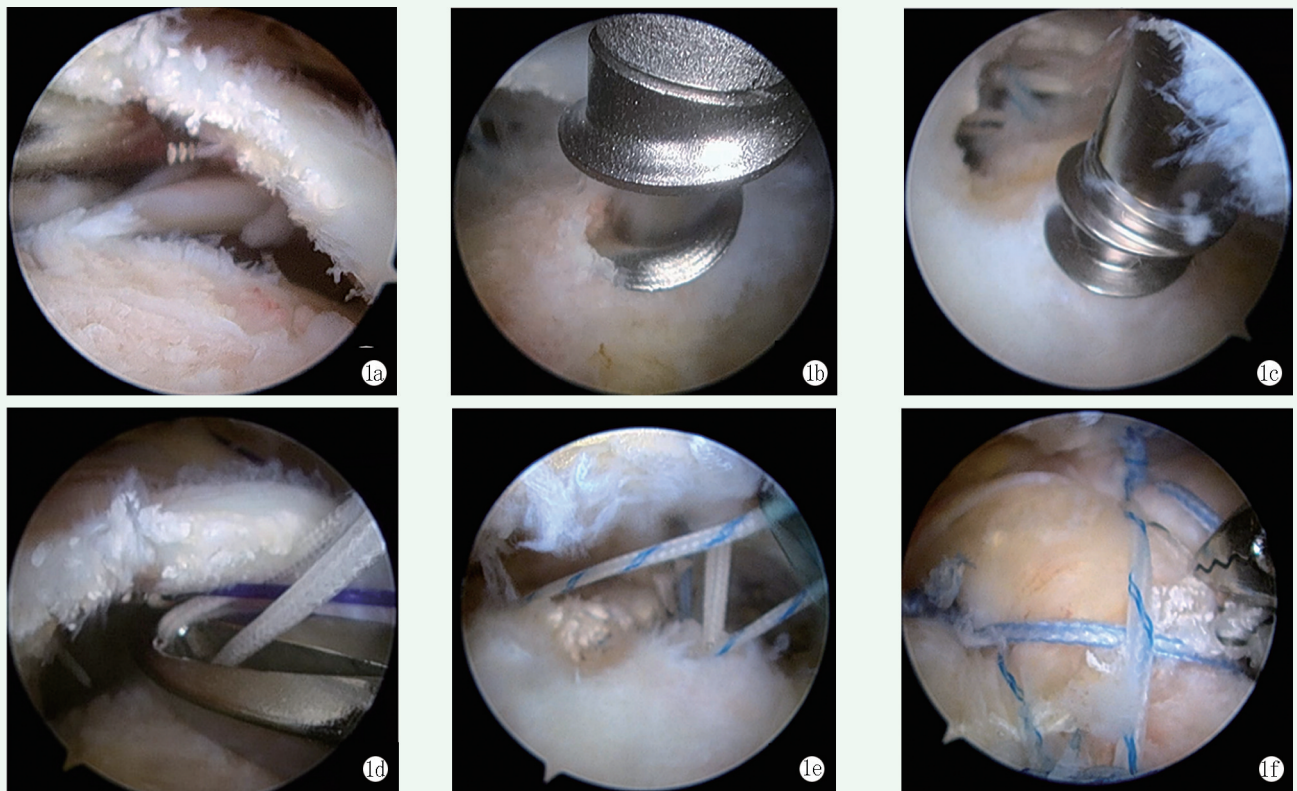


图 1 患者, 女, 46 岁, 右侧肩袖损伤, 行关节镜下新型减张技术缝合全层肩袖撕裂。1a: 镜下见肩袖全层撕裂 (3 cm); 1b: 置入内排锚钉; 1c: 外排锚钉寻找最佳位置; 1d: 通过 PDS 线将外排锚钉的 1 根尾线穿过肌腱; 1e: 剩余缝线交叉行 double-pully 打结; 1f: 修复后镜下观察缝线呈“W”网状结构, 均匀压盖撕裂肩袖。

Figure 1. A 46-year-old female. For right rotator cuff tears, the full-thickness rotator cuff tear was sutured with a new load-sharing technique. 1a: Arthroscopic view of a full rotator cuff tear (3 cm); 1b: Inner row of anchors were placed; 1c: Outer row of anchors placed in optimal position; 1d: Outer row of anchor sutures passed through the tendon by PDS line; 1e: The remaining sutures tied with double-pully knots; 1f: After repair, arthroscopic view showed the sutures in "W" mesh structure evenly pressing over the torn rotator cuff.

3 讨论

关节镜下修复损伤的肩袖已经成为一种常见的手术, 但治疗损伤范围较大的撕裂仍然有一定困难^[6, 7]。缝线桥技术是比较成功的方法^[8], 它大大增加了腱-骨接触面积及接触压力, 从而提高了愈合率, 但这种缝合结构仍然存在一些缺点。

缝线桥内排会不可避免地打结过紧, 引起线结附近肌腱缺血坏死, 造成缝合失效^[9]。另外, 由于缝线力量分配不均, 也会导致“狗耳朵”畸形的产生^[10], 造成术后肩关节活动受限和疼痛^[11]。Trantalis 等^[12]的研究也证明缝线桥技术存在上述缺点。最新的一项研究发现, 修复张力是影响术后肩袖完整性的最重要因素^[13]。已经运用的三排修复技术, 通过分担内排的张力, 尽可能地实现了无张力缝

合^[14], 但过多的锚钉不仅会使治疗成本相对增加, 对手术者的技术也提出了更高的要求^[15]。

新型减张缝合技术主要是改变了传统方法内排过紧的问题, 利用外排缝线将组织复位, 另外利用 double-pully 技术创建一个广泛的、平行的双环系统, 提供更大的压力将肩袖压配至足印区, 该技术克服了诸多问题^[16]。Kim 等^[17]的研究发现, 利用 double-pully 技术治疗肩袖损伤时, 腱骨愈合效果更好。本技术特点主要体现在: 在足印区前后以及软骨外缘一次性各置入 1 枚锚钉, 先利用外排缝线复位组织, 而不是内排, 从而避免了内排打结过紧对组织的损伤, 此时所有张力集中在外排。再取内外排缝线交叉 double-pully 打结, 加强固定, 平衡内外排张力, 最终实现减张效应, 从而给组织提供最佳的愈合环境。此外, 缝合后形成的“W”结构也提供了良好的接触压力和接触面积, 避免了畸形的发

生。此外，由于减张的作用，允许患者更安全更早期的进行康复锻炼。本研究的局限性包括缺少对照组，且随访时间短，需要进一步长期随访验证临床效果。

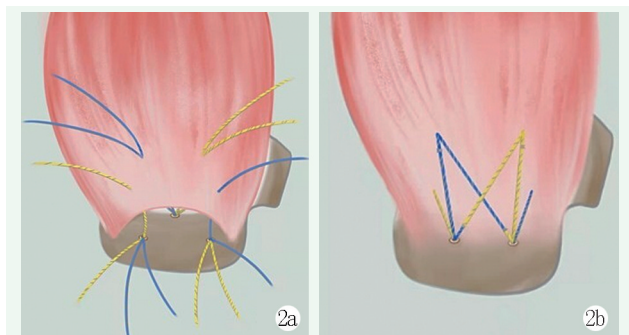


图2 镜下新型减张肩袖修复技术示意图。2a: 锚钉置入位置及布线方式; 2b: 所有缝线打结后的“W”结构。

Figure 2. Schematic diagram of the new load-sharing technique for repair of rotator cuff. 2a: Anchor placement and suture distribution; 2b: W shaped structure after knotting of all sutures.

综上所述，本临床研究表明，关节镜下新型减张缝合技术治疗全层肩袖撕裂在早期随访中表现出良好的临床效果，该技术允许患者早期进行功能锻炼。尽管需要对照研究和长期临床结果来进一步评估这种修复技术，但作者认为该技术目前是一种可推广的肩袖修复方法。

参考文献

- [1] Moran TE, Werner BC. Surgery and rotator cuff disease: a review of the natural history, indications, and outcomes of nonoperative and operative treatment of rotator cuff tears [J]. *Clin Sports Med*, 2023, 42 (1): 1-24. DOI: 10.1016/j.csm.2022.08.001.
- [2] Aydin N, Karaismailoglu A, Gurcan M, et al. Arthroscopic double-row rotator cuff repair: a comprehensive review of the literature [J]. *SICOT J*, 2018, 4: 57. DOI: 10.1051/sicotj/2018048.
- [3] Chianca V, Albano D, Messina C, et al. Rotator cuff calcific tendinopathy: from diagnosis to treatment [J]. *Acta Biomed*, 2018, 89 (1-S): 186-196. DOI: 10.23750/abm.v89i1-S.7022.
- [4] 黄冲冠, 王蓓, 谭光华, 等. 关节镜下双滑轮缝线桥修补冈上肌腱撕裂的早期疗效 [J]. *中国修复重建外科杂志*, 2023, 37 (11): 1380-1385. DOI: 10.7507/1002-1892.202307025.
Huang PG, Wang B, Tan GH, et al. Early effectiveness of arthroscopic repair of supraspinatus tendon tears with double-pulley suture-bridge [J]. *Chinese Journal of Reparative and Reconstructive Surgery*, 2023, 37 (11): 1380-1385. DOI: 10.7507/1002-1892.202307025.
- [5] Chernchujit B, Mendoza CJ, SamsuyaKKM. Blended suture-bridge technique for arthroscopic rotator cuff repair [J]. *Arthrosc Tech*, 2023, 12 (4): e569-e574. DOI: 10.1016/j.eats.2022.12.011.
- [6] Di Benedetto P, Mancuso F, Tosolini L, et al. Treatment options for massive rotator cuff tears: a narrative review [J]. *Acta Biomed*, 2021, 92 (S3): e2021026. DOI: 10.23750/abm.v92iS3.11766.
- [7] Doiron-Cadrin P, Lafrance S, Saulnier M, et al. Shoulder rotator cuff disorders: a systematic review of clinical practice guidelines and semantic analyses of recommendations [J]. *Arch Phys Med Rehabil*, 2020, 101 (7): 1233-1242. DOI: 10.1016/j.apmr.2019.12.017.
- [8] 高绪仁, 朱梁, 陈永吉, 等. 关节镜下 Suture Bridge 双排法和 SCOI 单排法缝合修复中型肩袖撕裂的疗效比较 [J]. *中国矫形外科杂志*, 2018, 26 (22): 2107-2110. DOI: 10.3977/j.issn.1005-8478.2018.22.18.
Gao XR, Zhu L, Chen YJ, et al. Comparison of the efficacy of arthroscopic suture bridge double row and SCOI Single Row Sutures repairing medium-sized rotator cuff tears [J]. *Orthopedic Journal of China*, 2018, 26 (22): 2107-2110. DOI: 10.3977/j.issn.1005-8478.2018.22.18.
- [9] Christoforetti JJ, Krupp RJ, Singleton SB, et al. Arthroscopic suture bridge transosseus equivalent fixation of rotator cuff tendon preserves intratendinous blood flow at the time of initial fixation [J]. *J Shoulder Elbow Surg*, 2012, 21 (4): 523-530. DOI: 10.1016/j.jse.2011.02.012.
- [10] Ng SHA, Tan CHJ. Double-row repair of rotator cuff tears: Comparing tendon contact area between techniques [J]. *World J Orthop*, 2020, 11 (1): 10-17. DOI: 10.5312/wjo.v11.i1.10.
- [11] 韩增帅, 赵夏, 张益, 等. 镜下改良与传统缝合桥技术修复肩袖损伤的比较 [J]. *中国矫形外科杂志*, 2022, 30 (4): 319-324. DOI: 10.3977/j.issn.1005-8478.2022.04.07.
Han ZS, Zhao X, Zhang Y, et al. Comparison of modified bridge suture versus traditional counterpart in arthroscopic repairing of rotator cuff tear [J]. *Orthopedic Journal of China*, 2022, 30 (4): 319-324. DOI: 10.3977/j.issn.1005-8478.2022.04.07.
- [12] Trantalis JN, Boorman RS, Pletsch K, et al. Medial rotator cuff failure after arthroscopic double-row rotator cuff repair [J]. *Arthroscopy*, 2008, 24 (6): 727-731. DOI: 10.1016/j.arthro.2008.03.009.
- [13] Park SG, Shim BJ, Seok HG. How much will high tension adversely affect rotator cuff repair integrity [J]. *Arthroscopy*, 2019, 35 (11): 2992-3000. DOI: 10.1016/j.arthro.2019.05.049.
- [14] Ostrander RV, Mckinney BI. Evaluation of footprint contact area and pressure using a triple-row modification of the suture-bridge technique for rotator cuff repair [J]. *J Shoulder Elbow Surg*, 2012, 21 (10): 1406-1412. DOI: 10.1016/j.jse.2011.10.027.
- [15] Ostrander RV, Smith J, Saper M. Triple-row modification of the suture-bridge technique for arthroscopic rotator cuff repair [J]. *Arthrosc Tech*, 2016, 5 (5): e1007-e1013. DOI: 10.1016/j.eats.2016.05.004.
- [16] Arrigoni P, Brady PC, Burkhart SS. The double-pulley technique for double-row rotator cuff repair [J]. *Arthroscopy*, 2007, 23 (6): 675.e1-675.e4. DOI: 10.1016/j.arthro.2006.08.016.
- [17] Kim H, Park SB, Song HS. A propensity score-matched comparison between knotless layer-by-layer and en masse suture bridge techniques for delaminated rotator cuff tears [J]. *Am J Sports Med*, 2022, 50 (8): 2219-2226. DOI: 10.1177/03635465221093809.

(收稿:2023-11-03 修回:2024-01-29)

(同行评议专家: 江水华, 祁伟, 杨久山)

(本文编辑: 闫承杰)