

· 临床论著 ·

青少年创伤性踝内翻截骨矫正两种固定比较[△]赵博¹, 王雪¹, 王成伟², 海几哲³, 阿依丁·夏哈太¹, 陀亚楠¹, 艾科热木·吾普尔¹, 帕尔哈提·瓦哈甫^{1*}

(1. 新疆医科大学第六附属医院, 新疆乌鲁木齐 830002; 2. 新疆医科大学附属肿瘤医院, 新疆乌鲁木齐 830000; 3. 新疆大学, 新疆乌鲁木齐 830000)

摘要: [目的] 比较踝上截骨 (supramalleolar osteotomy, SMOT) 钢板内固定与 SMOT 联合 Ilizarov 架牵伸治疗青少年创伤性踝关节内翻畸形 (traumatic ankle joint varus deformity, TAVD) 临床疗效。[方法] 回顾性分析 2015 年 2 月—2022 年 2 月在本院治疗的 30 例青少年 TAVD 患者的临床资料。根据医患沟通结果, 16 例采用 SMOT 解剖钢板内固定治疗 (内固定组), 14 例采用 SMOT 联合 Ilizarov 外固定治疗 (外固定组)。比较两组围手术期、随访与影像资料。[结果] 内固定组在手术时间 [(90.0±11.6) min vs (102.1±9.1) min, $P=0.004$]、住院时间 [(13.3±4.4) d vs (18.5±5.3) d, $P=0.007$] 显著优于外固定组, 但前者在术中失血量 [(156.9±46.7) ml vs (90.7±14.4) ml, $P<0.001$]、切口总长度 [(14.5±2.3) cm vs (4.6±0.8) cm, $P<0.001$]、下地行走时间 [(71.7±16.7) d vs (5.6±2.3) d, $P<0.001$] 显著不及后者。随访时间平均 (20.6±3.5) 个月, 术后随时间推移两组 VAS、AOFAS 评分显著改善 ($P<0.05$)。术后 6 个月, 内固定组 VAS 评分显著优于外固定组 [(1.3±1.3) vs (2.6±1.6), $P=0.023$]。影像方面, 与术前相比, 术后两组 TT、TAS 角及 Takakura 分期均显著改善 ($P<0.05$)。术后 3 个月, 内固定组 TAS 角 [(89.8±1.4)° vs (87.6±3.4)°, $P=0.036$] 及 Takakura 分期 [0/II/IIIa/IIIb/IV, (2/11/3/0/0/0) vs (0/7/6/1/0/0), $P=0.038$] 显著优于外固定组 ($P<0.05$)。[结论] 两种手术固定方式均能有效治疗青少年 TAVD。与内固定相比, 外固定组具有手术创伤小、出血少、早期负重活动、避免植骨等优势, 但存在手术时间长、住院时间长、术中透视多, 患者痛苦大等缺点。

关键词: 青少年, 创伤性踝内翻, 踝上截骨, 内固定, 外固定

中图分类号: R687

文献标志码: A

文章编号: 1005-8478 (2024) 07-0577-07

Internal fixation versus external counterpart in supramalleolar osteotomy for correction of traumatic ankle varus deformity in adolescents // ZHAO Bo¹, WANG Xue¹, WANG Cheng-wei², HAI Ji-zhe³, Ayidin Shahatai¹, TUO Ya-nan¹, Akeremu Wupur¹, Parhati Wahafu¹. 1. The Sixth Affiliated Hospital, Xinjiang Medical University, Urumqi 830002, China; 2. Affiliated Cancer Hospital, Xinjiang Medical University, Urumqi 830000, China; 3. Xinjiang University, Urumqi 830000, China

Abstract: [Objective] To compare clinical efficacy of supramalleolar osteotomy (SMOT) with plate internal fixation (IF) versus external fixation (EF) by distracting Ilizarov frame for traumatic ankle varus deformity (TAVD) in adolescents. [Methods] A retrospective analysis was performed on 30 adolescent patients with TAVD treated in our hospital from February 2015 to February 2022. According to doctor-patient communication, 16 patients had SMOT with IF of anatomical plate, while other 14 patients were treated with SMOT with EF of distracting Ilizarov frame. The perioperative, follow-up and imaging data of the two groups were compared. [Results] The IF group proved significantly superior to the EF group in terms of operation time [(90.0±11.6) min vs (102.1±9.1) min, $P=0.004$] and hospital stay [(13.3±4.4) days vs (18.5±5.3) days, $P=0.007$], whereas significantly inferior to the EF group in terms of intraoperative blood loss [(156.9±46.7) ml vs (90.7±14.4) ml, $P<0.001$], total incision length [(14.5±2.3) cm vs (4.6±0.8) cm, $P<0.001$], and postoperative ambulation time [(71.7±16.7) days vs (5.6±2.3) days, $P<0.001$]. The mean follow-up period lasted for (20.6±3.5) months on an average, and the VAS and AOFAS scores in both groups were significantly improved over time ($P<0.05$). Moreover, the IF proved significantly better than the EF group regarding VAS score 6 months postoperatively [(1.3±1.3) vs (2.6±1.6), $P=0.023$]. Regarding image, talus title (TT), tibial anterior surface angle (TAS), and Takakura scale were significantly improved in both groups after surgery compared with those preoperatively ($P<0.05$). The IF group was significantly superior to the EF group in terms of TAS [(89.8±1.4)° vs (87.6±3.4)°, $P=0.036$] and Takakura grade [0/II/IIIa/IIIb/IV, (2/11/3/0/0/0) vs (0/7/6/1/0/0), $P=0.038$] 3 months after surgery. [Conclusion] Both fixation methods in SMOT are effective in the treatment of juvenile TAVD.

DOI:10.3977/j.issn.1005-8478.2024.07.01

△基金项目:国家自然科学基金地区科学基金项目(编号:52165026)

作者简介:赵博,主治医师,研究方向:骨病畸形矫正、肢体功能重建及足踝部创伤等,(电话)18999834566,(电子信箱)447555615@qq.com

*通信作者:帕尔哈提·瓦哈甫,(电话)18999899727,(电子信箱)parhat@qq.com

Compared with internal fixation, the external fixation has advantages of less surgical trauma, less bleeding, early weight-bearing activities, avoiding bone grafting, etc., whereas it has disadvantages such as longer operation time, longer hospital stay, more intraoperative fluoroscopy, and greater pain for patients.

Key words: adolescents, traumatic ankle joint varus deformity, supramalleolar osteotomy, internal fixation, external fixation

踝关节骨折在临床中最为多见, 胫骨远端骨骺损伤占骨骺损伤的 11%~20%^[1], 青少年仍处于发育阶段, 骨骺损伤可出现发育畸形致踝关节内、外翻畸形, 继而出现踝关节不稳、软骨破坏等不可逆损伤, 逐渐加重关节畸形, 形成恶性循环, 导致踝关节功能障碍、疼痛等进行性加重, 影响青少年发育及运动。

青少年的创伤性踝关节内翻畸形 (traumatic ankle joint varus deformity, TAVD) 治疗是临床工作中亟待解决的问题, 对于保踝关节手术治疗方式尚未统一, 手术时机选择也一直存在困扰, 目前国内针对青少年 TAVD 治疗分析较少, 故回顾性分析 2015 年 2 月—2022 年 2 月在本院行踝上截骨 (supramalleolar osteotomy, SMOT) 手术治疗的青少年 TAVD 且资料完整的 30 例患者的临床资料, 观察疗效, 对临床治疗中提供一些思路及治疗方法。

1 资料与方法

1.1 纳入与排除标准

纳入标准: (1) 年龄 12~18 岁; (2) 曾患踝关节骨骺骨折 (胫腓骨远端) 致踝关节内翻畸形 $\geq 15^\circ$, 病程 >6 个月, 关节畸形、功能障碍; (3) 内侧面前后胫骨轴线关节面角 (tibial anterior surface angle, TAS) $<75^\circ$; 距骨倾斜角 (talar tilt angle, TT) $<3^\circ$; (4) Takakura 分期 I 期、II 期、III 期患者; (5) 胫腓骨远端骨骺未闭合; (6) 患者愿意接受手术治疗。

排除标准: (1) 先天性畸形、类风湿性关节炎、夏柯式关节、肿瘤及骨转移、骨感染等; (2) 严重先天性基础疾病等; (3) 终末期踝关节炎 (Takakura IV 期) 患者; (4) 患肢存在严重的肌肉、血管、神经疾病。

1.2 一般资料

回顾性分析 2015 年 2 月—2022 年 2 月新疆医科大学第六附属医院收治的 30 例青少年 TAVD 患者的临床资料, 根据医患沟通结果, 16 例采用 SMOT 矫形植骨钢板内固定手术治疗 (内固定组), 14 例采用 SMOT 联合 Ilizarov 技术牵伸外固定手术治疗 (外固定组), 两组患者一般资料见表 1, 两组患者年龄、

性别、BMI、病程、侧别、手术史、疾病分期等一般资料比较差异均无统计学意义 ($P>0.05$)。本研究方案获医学伦理委员会批准, 患者及其家属知情同意。

表 1. 两组患者术前一般资料比较
Table 1. Comparison of preoperative general data between the two groups

指标	内固定组 (n=16)	外固定组 (n=14)	P 值
年龄 (岁, $\bar{x} \pm s$)	15.2 \pm 1.4	14.8 \pm 1.2	0.403
性别 (例, 男/女)	9/7	7/7	0.743
BMI (kg/m^2 , $\bar{x} \pm s$)	23.1 \pm 3.5	23.1 \pm 3.1	0.966
病程 (月, $\bar{x} \pm s$)	724.9 \pm 361.6	727.7 \pm 384.2	0.984
侧别 (例, 左/右)	7/9	6/8	0.962
手术史 (例, 有/无)	6/10	4/10	0.619
分期 (例, I/II/IIIa/IIIb)	2/4/7/3	1/4/6/3	0.780

1.3 手术方法

内固定组: 患者采用腰硬联合或全身麻醉, 取平卧位, 止血带控制下行踝关节内侧切口长约 6~8 cm, 注意保护大隐静脉及隐神经, 剥离胫骨内侧, 在 C 形臂 X 线机透视下用 2 枚平行克氏针定位斜形截骨位置, 根据术前 X 线片测量胫骨成角旋转中心 (center of rotation of angulation, CORA) 确定截骨的平面及倾斜角度, 微创截骨器钻排孔骨刀截断, 截骨不累及关节面, 用叠刀法缓慢撑开, 观察踝管的松紧, 术中透视 TAS 角为 $85^\circ\sim 95^\circ$ 、胫骨侧位前侧关节面角 (tibial lateral surface angle, TLS) 为 $78^\circ\sim 83^\circ$ 并确定踝关节力线, 清理阻碍放置钢板、活动撞击的骨赘, 取自体结构髂骨植入撑开处, 放置胫骨远端内侧解剖锁定板固定, 缝合切口, 放置引流管, 包扎固定。术中如发现踝管张则进行预松解, 防止踝管综合征。术中如发现踝关节位移、外踝不匹配、撞击等需截断腓骨, 保证硬币征完整, 用解剖板固定; 固定后测试踝关节稳定性决定是否需要调整内外侧韧带^[2, 3]。术后 48 h 内拔除引流, 14 d 切口拆线。保护下功能锻炼。

外固定组: 麻醉、体位同上, 透视定位畸形的 CORA。行 1.5~3 cm 的小切口, 应用微创截骨器, 胫骨钻排孔, 腓骨同法处理。安装预装好的环形外固定架, 截骨近端两全环四杆模块, 截骨远端一全环与后足半环模块, 两模块用关节器连接。确定 CORA 位

置, 安装连接两模块的单向关节器及撑开杆, 用 2.0 mm 克氏针、螺纹半针固定, 用骨刀截断截骨处。术后 2~3 d 内鼓励下床部分负重活动, 术后保持针道清洁。术后 5 d 开始调整内侧撑开杆, 每日撑开 1 mm, 分 4~6 次进行, 注意足踝部皮肤肿胀、感觉血运情况。根据外观及术后 X 线片, 满意后停止矫正, 踝关节通过连接杆进行关节牵开 5~8 圈, 每日 1 圈, 使关节间隙达到 5 mm。治疗过程中鼓励患者拄拐行走, 刺激关节内压促关节软骨修复^[4-8]。术后调整期间每 1~2 周复查踝关节正侧位 X 线片, 术后 3~6 个月简化外固定架, 4~12 个月根据骨愈合情况取出外固定架, 平均为 (7.8±3.3) 个月。

1.4 评价指标

记录围手术期资料。采用完全负重活动时间、踝背伸-跖屈活动度 (range of motion, ROM)、疼痛视觉模拟评分 (visual analogue scale, VAS), 美国足踝医师协会踝-后足评分 (ankle hind-foot scale, AOFAS) 对踝关节的功能进行评价。行影像学检查, 记录距骨倾角 (talar tilt, TT)、TAS 和 Takakura 分期, 观察骨愈合等情况。

1.5 统计学方法

采用 SPSS 21.0 软件进行统计学分析。计量数据以 $\bar{x} \pm s$ 表示, 资料符合正态分布时, 两组间比较采用独立样本 *t* 检验, 组内比较采用单因素方差分析; 资料呈非正态分布时, 采用秩和检验。计数资料采用 χ^2 检验或 Fisher 精确检验。等级资料两组比较采用 Mann-Whitney *U* 检验, 组内比较采用多个相关资料的 Friedman 检验。P<0.05 为差异有统计学意义。

2 结果

2.1 围手术期资料

30 例患者均顺利完成手术, 两组患者围手术期资料见表 2。内固定组手术时间、住院时间显著少于外固定组 (P<0.05), 内固定组术中失血量、切口总长度、下地时间显著多于外固定组 (P<0.05); 两组术中透视次数、切口/针道愈合情况的差异均无统计学意义 (P>0.05)。

内固定组 1 例切口感染、2 例延迟愈合, 应用抗生素、清创治疗后治愈; 内固定组 1 例术后腓静脉血栓应用抗凝治疗后稳定, 2 个月下下肢无肿胀。外固定组 1 例切口延迟愈合、3 例针道感染, 应用抗生素、清创、更换固定针治疗后治愈; 调整过程中, 外固定组 1 例术后撑开>3 cm 后出现胫神经损伤症状,

用“手风琴”技术并减半撑开速度, 1 个月后症状消失。

表 2. 两组患者围手术期资料比较
Table 2. Comparison of perioperative documents between the two groups

指标	内固定组 (n=16)	外固定组 (n=14)	P 值
手术时间 (min, $\bar{x} \pm s$)	90.0±11.6	102.1±9.1	0.004
术中失血量 (ml, $\bar{x} \pm s$)	156.9±46.7	90.7±14.4	<0.001
切口总长度 (cm, $\bar{x} \pm s$)	14.5±2.3	4.6±0.8	<0.001
术中透视次数 (次, $\bar{x} \pm s$)	43.9±21.3	56.6±19.9	0.104
切口/针道愈合 (例, 甲/乙/丙)	14/1/1	10/1/3	0.272
住院时间 (d, $\bar{x} \pm s$)	13.3±4.4	18.5±5.3	0.007
下地行走时间 (d, $\bar{x} \pm s$)	71.7±16.7	5.6±2.3	<0.001

2.2 随访结果

30 例患者均获得随访, 随访时间平均 (20.6±3.5) 个月, 随访资料见表 3。内固定组完全负重活动时间晚于外固定组, 但差异无统计学意义 (P>0.05)。术后随时间推移, 两组 VAS 评分显著减少 (P<0.05)、AOFAS 评分显著增加 (P<0.05); 内固定组踝背伸-跖屈 ROM 显著增加 (P<0.05), 而外固定组无显著变化 (P>0.05)。术后 6 个月, 内固定组 VAS 评分显著低于外固定组 (P<0.05), 而其他相应时间点, 两组踝背伸-跖屈 ROM、VAS 评分、AOFAS 评分的差异均无统计学意义 (P>0.05)。

末次随访时两组 30 例患者均获得满意疗效。临床截骨愈合时间平均>4 个月。内固定组 16 例中 8 例完全无痛、8 例活动时轻度疼痛; 外固定组 14 例中 6 例完全无痛、8 例活动时轻度疼痛。两组患者踝关节功能均得到良好改善, 所有患者均能进行高强度运动。

2.3 影像评估

影像评估结果见表 4, 与术前相比, 术后两组 TT、TAS、TLS 角及 Takakura 分期均显著改善 (P<0.05), 术后 3 个月, 内固定组 TAS 及 Takakura 分期显著优于外固定组 (P<0.05), 其他相应时间点, 两组间上述影像指标的差异均无统计学意义 (P>0.05)。两组患者典型影像见图 1、图 2。

3 讨论

内翻型踝关节骨折是一种常见的骨折类型, 青少年胫骨远端骨骺骨折后形成骨桥、骨骺早闭, 发育不平衡出现踝关节畸形, 主要以骨桥切除、软组织填

塞、骨骺阻滞等治疗，由于骨骺发育即将结束，疗效差异大。畸形的踝关节会导致创伤性关节炎，出现关节不稳、慢性疼痛、活动受限，加重畸形关节炎进一步恶性循环，严重降低患者生活质量^[9]。SMOT 术是目

前治疗成人有症状的轻、中度内翻型踝骨性关节炎的有效方法，通过矫正胫骨远端关节面的力线，缓解疼痛，保留关节，减轻胫距关节软骨局部压力，延缓踝关节炎进展，增加活动功能，甚至逆转踝关节炎^[10-17]。

表 3. 两组患者随访资料 ($\bar{x} \pm s$) 与比较

Table 3. Comparison of the two groups in terms of follow-up documents ($\bar{x} \pm s$)

指标	时间点	内固定组 (n=16)	外固定组 (n=14)	P 值
完全负重活动时间 (d)		142.0±33.1	82.0±24.2	0.245
踝背伸-跖屈 ROM (°)	治疗前	51.0±8.6	48.2±9.5	0.593
	术后 6 个月	53.5±5.7	51.0±9.7	0.236
	术后 12 个月	55.9±5.2	52.8±7.2	0.080
	P 值	0.049	0.392	
VAS 评分 (分)	治疗前	2.4±1.4	2.0±1.5	0.399
	术后 6 个月	1.3±1.3	2.6±1.6	0.023
	术后 12 个月	0.9±0.8	1.0±0.9	0.588
	P 值	<0.001	0.017	
AOFAS 评分 (分)	治疗前	65.7±11.7	63.7±9.7	0.622
	术后 6 个月	81.9±6.0	78.4±5.6	0.111
	术后 12 个月	92.5±4.1	93.1±4.2	0.676
	P 值	<0.001	<0.001	

表 4. 两组患者影像评估结果与比较

Table 4. Comparison of the two groups regarding imaging data

指标	时间点	内固定组 (n=16)	外固定组 (n=14)	P 值
TT (°, $\bar{x} \pm s$)	治疗前	2.3±1.6	2.3±1.4	0.959
	术后 6 个月	0.8±0.8	1.1±1.0	0.296
	术后 12 个月	0.5±0.6	0.6±0.8	0.574
	P 值	<0.001	<0.001	
TAS (°, $\bar{x} \pm s$)	治疗前	61.7±4.1	57.6±6.7	0.053
	术后 6 个月	89.8±1.4	87.6±3.4	0.036
	术后 12 个月	88.2±1.9	86.9±3.2	0.207
	P 值	<0.001	<0.001	
Takakura 分期 (例, 0/I/II/IIIa/IIIb/IV)	治疗前	0/2/4/7/3/0	0/1/4/6/3/0	0.809
	术后 6 个月	2/11/3/0/0/0	0/7/6/1/0/0	0.038
	术后 12 个月	7/9/0/0/0/0	7/5/2/0/0/0	0.926
	P 值	<0.001	<0.001	

青少年由于存在发育潜能，对其治疗尚无明确指征，有文献报道 12~15 岁踝关节内翻畸形踝上截骨取得满意的疗效^[18, 19]，并指出青少年处于发育期，病情发展致踝内翻进一步发展导致步态异常和不稳定、足底应力分布不均，患肢负重力线改变，皮肤溃疡等一系列问题，因此早期手术干预可能避免发生过多的并发症。

根据 PLEY 截骨矫形原则，截骨由于撑开角度

大，常需纠正胫骨力线，易引起合页骨折，不可为保留合页导致力线位移或后足外翻。3D 打印技术逐渐在足踝部疾病治疗中应用，术前可更加深入、直观地了解畸形程度，模拟手术、评估手术风险及预测术后效果；具有术中精确定位、组织损伤小、解剖复位率高、手术时间短、并发症少、射线暴露少、踝关节功能恢复好的优点^[20-24]。

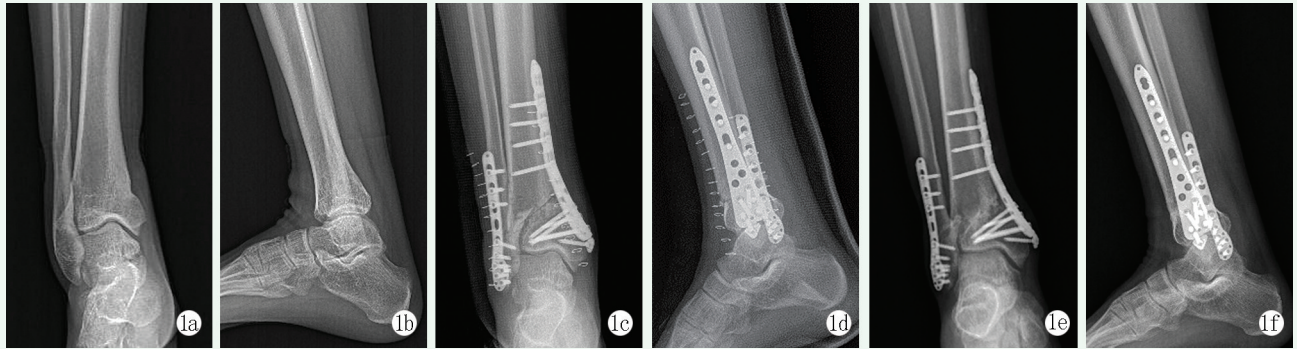


图 1. 患者男性, 16 岁, 右踝关节创伤后畸形 7 年, 行右侧踝上截骨钢板内固定矫正术。1a, 1b: 术前右踝关节正侧位 X 线片示右胫腓骨远端畸形愈合, 踝关节内翻畸形; 1c, 1d: 术后即刻右踝关节正侧位 X 线片示踝关节关系良好; 1e, 1f: 术后 1 年右踝关节正侧位 X 线片示截骨线模糊, 骨愈合。

Figure 1. A 16-year-old male who suffered from the right ankle deformity for 7 years after trauma underwent supramalleolar osteotomy and plate internal fixation for correction. 1a, 1b: Preoperative anteroposterior and lateral X-rays of the right ankle showed malunion of the distal part of the right tibia and fibula with varus deformity of the ankle; 1c, 1d: Radiographs immediate postoperatively showed good ankle alignment regained; 1e, 1f: 1 X-rays 1 year after surgery showed osteotomy healing with proper correction of alignment remained.

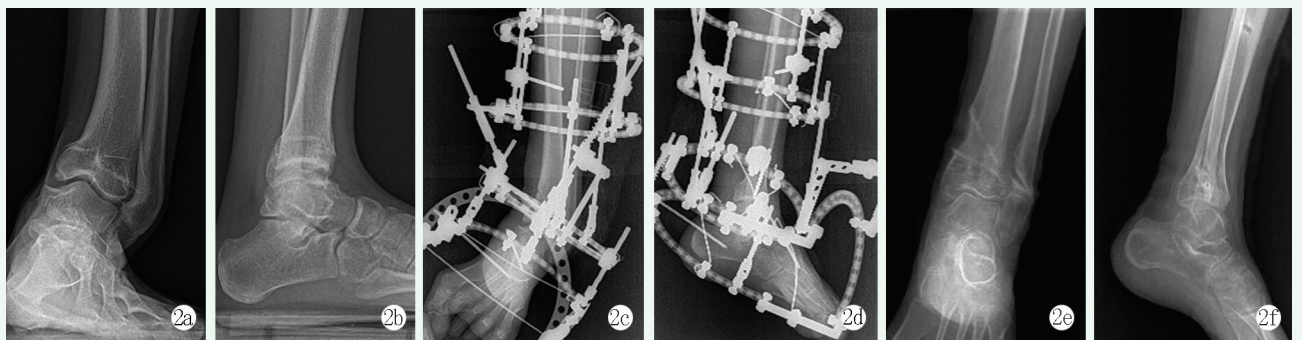


图 2. 患者女性, 13 岁, 左踝关节创伤后畸形 6 年, 行左侧踝上截骨 Ilizarov 技术牵伸矫正术。2a, 2b: 术前 X 线片示左胫腓骨远端畸形愈合, 踝关节内翻畸形; 2c, 2d: 术后即刻 X 线片, Ilizarov 架位置好, 踝关节仍内翻畸形; 2e, 2f: 术后 6 个月去除外固定架 X 线片显示截骨后骨痂形成, 骨愈合, 踝对线矫正满意。

Figure 2. A 13-year-old female who suffered post-trauma deformity of the left ankle for 6 years underwent supramalleolar osteotomy with Ilizarov frame for correction. 2a, 2b: Preoperative radiographs showed malunion of distal left tibia and fibula with varus deformity of the ankle; 2c, 2d: Radiographs immediate postoperatively showed that the Ilizarov frame was well placed, and the ankle joint remained varus deformity; 2e, 2f: Radiographs after frame removed at 6 months postoperatively showed osteotomy healing with callus formation, and satisfactory correction of the ankle alignment.

根据踝关节的关系及腓骨的畸形程度决定腓骨的截骨方式。内固定组匹配型踝关节根据腓骨畸形程度采用斜形或闭合楔形截骨, 不匹配型胫骨远端矫正后再截腓骨, 常规解剖板固定; 外固定组踝关节匹配型取下胫腓联合上斜形截骨, 用克氏针固定胫腓骨远端, 不匹配型则腓骨截骨后即刻矫正、采用弹性髓内钉或克氏针固定。术前、术中发现外踝短缩或延长, 外踝阻碍的踝关节需及时矫正。本研究内、外固定组各出现 1 例无症状下胫腓联合骨化, 均未处理。外固定组 1 例出现外踝撞击痛, 去除外固定架后行清理治疗后症状消失, 得到了满意的疗效。内固定组在术前测量内侧撑开 2 cm 以上, 则常规显露踝管, 根据松紧程度进行预松解, 无出现踝管综合征者。外固定组不进行踝管松解, 1 例出现足部肿痛、麻木, 通过

“手风琴”技术 TAS 角至 82° , 仍无法忍受致矫正不足, 暂停牵伸后症状逐渐消失。

本组病例均未行外侧软组织手术治疗, 术后未出现踝关节不稳症, 疼痛缓解, 外观、双下肢长度较术前改善。术后并发症外固定组较内固定组多, 关节活动度下降。

总之, 对于青少年创伤性踝关节轻、中度内翻畸形两种方式均可, 内固定组的矫正更确切、并发症少; 重度内翻畸形 $>30^\circ$ 合并患肢短缩, 应用 Ilizarov 外固定架牵伸治疗术后可早期负重活动、手术创伤小, 可同期进行肢体延长、纠正后足代偿畸形, 但手术时间长、并发症多。由于本组纳入病例较少, 术后随访时间短, 本研究无法证明 SMOT 是否为最优治疗方法及矫正最佳角度^[25], 矫形远期关节发育情况

有待长期随访。

参考文献

- [1] 姜宇, 郭源, 杨征, 等. 两种切开复位内固定治疗青少年胫骨远端前外侧骨骺骨折的疗效比较 [J]. 临床骨科杂志, 2021, 24 (4): 584-587. DOI: 10.3969/j.issn.1008-0287.2021.04.044.
Jiang Y, Guo Y, Yang Z, et al. Efficacy comparison of two kinds of open reduction and internal fixation in the treatment of the Tillaux fracture in adolescents [J]. Journal of Clinical Orthopaedics, 2021, 24 (4): 584-587. DOI: 10.3969/j.issn.1008-0287.2021.04.044.
- [2] 赵宏谋, 梁景棋, 刘培琮, 等. 不同踝上截骨术在内翻型踝关节骨关节炎外科治疗中的应用 [J]. 中华解剖与临床杂志, 2019, 24 (2): 11-117. DOI: 10.3760/cma.j.issn.2095-7041.2019.02.005.
Zhao HM, Liang JQ, Liu PL, et al. Clinical application of different types supramalleolar osteotomy for varus ankle osteoarthritis [J]. Chinese Journal of Anatomy and Clinics, 2019, 24 (2): 11-117. DOI: 10.3760/cma.j.issn.2095-7041.2019.02.005.
- [3] Mosca M, Buda R, Ceccarelli F, et al. Ankle joint rebalancing in the management of ankle fracture malunion using fibular lengthening: Prospective clinical-radiological results at mid-term follow-up [J]. Int Orthop, 2020, 45: 411-417. DOI: 10.1007/s00264-020-04690-y.
- [4] 石磊, 秦泗河, 郑学建, 等. Ilizarov 技术矫治儿童踝关节骨折后遗内翻畸形 [J]. 足踝外科电子杂志, 2018, 5 (2): 12-17. DOI: 10.3969/j.issn.2095-7793.2018.02.004.
Shi L, Qin SH, Zheng XJ, et al. Ilizarov method for treating ankle varus deformity due to epiphyseal injuries [J]. Electronic Journal of Foot and Ankle Surgery, 2018, 5 (2): 12-17. DOI: 10.3969/j.issn.2095-7793.2018.02.004.
- [5] 郭保逢, 秦泗河, 任龙喜, 等. 骨赘清理结合 Ilizarov 关节牵伸术治疗中晚期踝关节炎 [J]. 中国矫形外科杂志, 2017, 25 (4): 357-360. DOI: 10.3977/j.issn.1005-8478.2017.04.16.
Guo BF, Qin SH, Ren LX, et al. Treatment of advanced ankle arthritis with osteophyte clearance combined with Ilizarov joint extension surgery [J]. Orthopedic Journal of China, 2017, 25 (4): 357-360. DOI: 10.3977/j.issn.1005-8478.2017.04.16.
- [6] 梁景棋, 张言, 温晓东, 等. 内翻型踝关节炎踝上截骨联合内侧牵开与否比较 [J]. 中国矫形外科杂志, 2021, 29 (17): 1537-1542. DOI: 10.3977/j.issn.1005-8478.2021.17.01.
Liang JQ, Zhang Y, Wen XD, et al. Supramalleolar osteotomy with or without medial retraction arthroplasty for varus ankle osteoarthritis accompanied with talar tilt [J]. Orthopedic Journal of China, 2021, 29 (17): 1537-1542. DOI: 10.3977/j.issn.1005-8478.2021.17.01.
- [7] 商炜, 付攀峰, 亢哲, 等. 系统评价踝上截骨治疗非对称性踝关节炎的优势 [J]. 中国组织工程研究, 2023, 27 (13): 2124-2132. DOI: 10.12307/2023.260.
Shang W, Fu PF, Kang Z, et al. Advantage of supramalleolar osteotomy for asymmetric ankle arthritis: a system evaluation [J]. Chinese Journal of Tissue Engineering Research, 2023, 27 (13): 2124-2132. DOI: 10.12307/2023.260.
- [8] Kim YS, Park EH, Koh YG, et al. Supramalleolar osteotomy with bone marrow stimulation for varus ankle osteoarthritis [J]. Am J Sports Med, 2014, 7: 1558-1566. DOI: 10.1177/0363546514530669.
- [9] Hintermann B, Ruiz R, Barg A. Novel double osteotomy technique of distal tibia for correction of asymmetric varus osteoarthritic ankle [J]. Foot Ankle Int, 2017, 38 (9): 970-981. DOI: 10.1177/1071100717712543.
- [10] Gross CE, Barfield W, Schweizer C, et al. The utility of the ankle SPECT/CT Scan to predict functional and clinical outcomes in supramalleolar osteotomy patients [J]. J Orthop Res, 2018, 7: 2015-2021. DOI: 10.1002/jor.23860.
- [11] Krähenbühl N, Susdorf R, Barg A, et al. Supramalleolar osteotomy in post-traumatic varus ankle osteoarthritis [J]. Int Orthop, 2020, 44 (3): 535-543. DOI: 10.1007/s00264-019-04476-x.
- [12] Zhao HM, Liang XJ, Li Y, et al. Supramalleolar osteotomy with distraction arthroplasty in treatment of varus ankle osteoarthritis with large talar tilt angle: a case report and literature review [J]. J Foot Ankle Surg, 2017, 56 (5): 1125-1128. DOI: 10.1053/j.jfas.2017.04.022.
- [13] Deforth M, Krähenbühl N, Zwicky L, et al. Supramalleolar osteotomy for tibial component malposition in total ankle replacement [J]. Foot Ankle Int, 2017, 38 (9): 952-956. DOI: 10.1177/1071100717709566.
- [14] 赵宏谋, 梁晓军, 李毅, 等. 踝上截骨治疗成人踝内翻畸形合并骨性关节炎的近期疗效 [J]. 中华外科杂志, 2013, 51 (9): 859-860. DOI: 10.3760/cma.j.issn.0529-5815.2013.09.025.
Zhao HM, Liang XJ, Li Y, et al. Short term efficacy of supramalleolar osteotomy in the treatment of adult ankle varus deformity with osteoarthritis [J]. Chinese Journal of Surgery, 2013, 51 (9): 859-860. DOI: 10.3760/cma.j.issn.0529-5815.2013.09.025.
- [15] Lee WC, Moon JS, Lee K, et al. Indications for supramalleolar osteotomy in patients with ankle osteoarthritis and varus deformity [J]. J Bone Joint Surg Am, 2011, 93 (13): 1243-1248. DOI: 10.2106/JBJS.J.00249.
- [16] Harada S, Teramoto T, Takenaka N, et al. Distal tibial oblique osteotomy for reconstruction of ankle joint congruity and stability [J]. J Clin Orthop Trauma, 2021, 22: 101588. DOI: 10.1016/j.jcot.2021.101588.
- [17] 徐会法, 李超, 刘峙辰, 等. 青少年踝内翻踝上截骨是否腓骨截骨的比较 [J]. 中国矫形外科杂志, 2022, 30 (23): 2117-2122. DOI: 10.3977/j.issn.1005-8478.2022.23.02.
Xu HF, Li C, Liu ZC, et al. Supramalleolar osteotomy with or without fibular osteotomy for ankle varus deformity in adolescents [J]. Orthopedic Journal of China, 2022, 30 (23): 2117-2122. DOI: 10.3977/j.issn.1005-8478.2022.23.02.
- [18] 尚林, 王爱国, 王翔宇, 等. 踝上截骨治疗青少年踝内翻畸形的疗效分析 [J]. 骨科, 2016, 7 (4): 286-288. DOI: 10.3969/j.issn.1674-8573.2016.04.016.
Shang L, Wang AG, Wang XY, et al. Clinical analysis of supramal-

- leolar osteotomy for the treatment of ankle varus deformity in adolescents [J]. *Orthopaedics*, 2016, 7 (4) : 286-288. DOI: 10.3969/j.issn.1674-8573.2016.04.016.
- [19] 郑修存, 李超发, 孟凡军, 等. 踝内翻 2 例报告 [J]. *中国矫形外科杂志*, 2001, 8 (2) : 152. DOI: 10.3969/j.issn.1005-8478.2001.02.044.
- Zheng XC, Li CF, Meng FJ, et al. Ankle inversion: report of 2 cases [J]. *Orthopedic Journal of China*, 2001, 8 (2) : 152. DOI: 10.3969/j.issn.1005-8478.2001.02.044.
- [20] Belvedere C, Siegler S, Fortunato A, et al. New comprehensive procedure for custom-made total ankle replacements: medical imaging, joint modeling, prosthesis design, and 3D printing [J]. *J Orthop Res*, 2019, 37 (3) : 760-768. DOI: 10.1002/jor.24198.
- [21] Skelley NW, Hagerty MP, Stannard JT, et al. Sterility of 3D-printed orthopedic implants using fused deposition modeling [J]. *Orthopaedics*, 2020, 43 (1) : 46-51. DOI: 10.3928/01477447-20191031-07.
- [22] Munoz-Guijosa JM, Martínez RZ, Cendrero AC, et al. Rapid prototyping of personalized articular orthoses by lamination of composite fibers upon 3D-printed molds [J]. *Materials*, 2020, 13 (4) : 939-945. DOI: 10.3390/ma13040939.
- [23] Zhang CG, Lin YJ, Yang L, et al. 3D printing-assisted supramalleolar osteotomy for ankle osteoarthritis [J]. *ACS Omega*, 2022, 7 (46) : 42191-42198. DOI: 10.1021/acsomega.2c04764.
- [24] Raaij TV, Wel HVD, Beldman M, et al. Two-Step 3D-Guided supramalleolar osteotomy to treat varus ankle osteoarthritis [J]. *Foot Ankle Int*, 2022, 43 (7) : 937-941. DOI: 10.1177/10711007221082643.
- [25] Beijik I, Burgerhof J, Vries AJD, et al. Is there an optimal degree of correction for ankle varus deformity after supramalleolar osteotomy? A systematic review [J]. *Foot and Ankle Surgery*, 2022, 28 (8) : 1139-1149. DOI: 10.1016/j.fas.2022.06.002.
- (收稿:2023-02-16 修回:2023-11-22)
(同行评议专家: 明晓锋, 窦洪磊)
(本文编辑: 郭秀婷)

读者 · 作者 · 编者

如何检索引用《中国矫形外科杂志》及文献格式

点击本刊网址进入《中国矫形外科杂志》官网(<http://jxwk.ijournal.cn>), 点击上方菜单栏:期刊浏览, 显示本期刊站内检索窗口, 输入您要查找的自由词, 点击回车, 网页即显示相关内容, 点击排列方式, 您可按“相关性、发现时间...”排列篇名。点击篇名, 弹出摘要页面进行阅读。如果需要引用, 点击右上角“”符号, 在弹出的提示框里将内容复制粘贴:“Cu1+C”复制, “Ctrl+V”在您的文中粘贴。

文献格式需严格按本刊格式要求进行修改, 作者仅引用前 3 位, 超过 3 位时, 加“等.”或“et al.”。英文作者仅用姓(last name), 只有首字母大写, 而名(first name, middle name)则用其第一个字母大写缩写。文章题目仅首字母大写。期刊名用 Pubmed 标准缩写。

由于本刊正在申请加入 Scopus 数据库, 按数据库要求统一在文献后标注数字对象标识码 (Digital Object Identifier, DOI), 中文参考文献补充原文的英译文献条目, 示例如下:

- [1] Fehlings MG, Tetreault L, Nater A, et al. The aging of the global population: the changing epidemiology of disease and spinal disorders [J]. *Neurosurgery*, 2015, 77 (Suppl 4) : S1-S5. DOI: 10.1227/NEU.0000000000000953.
- [2] 南运东, 徐长科. 经皮内镜椎间孔入路减压治疗腰椎管狭窄症 [J]. *中国矫形外科杂志*, 2021, 29 (19) : 1811-1812. DOI: 10.3977/j.issn.1005-8478.2021.19.19.
- Nan YD, Xu CK. Percutaneous transforaminal endoscopic decompression for lumbar spinal stenosis [J]. *Orthopedic Journal of China*, 2021, 29 (19) : 1811-1812. DOI: 10.3977/j.issn.1005-8478.2021.19.19.

参考文献格式详细规范请参照参考文献格式国家标准 (GB-T7714-2005)。