

## · 技术创新 ·

3D 打印辅助 C<sub>1/2</sub> 椎弓根钉固定治疗 II 型齿状突骨折<sup>△</sup>

唐国栋, 杨倩倩, 王月香, 牟玲芳, 侯金婷, 任鹏杰, 高敏, 宋元进\*

(陆军第 80 集团军医院脊柱一科, 山东潍坊 261000)

**摘要:** [目的] 介绍 3D 打印辅助 C<sub>1/2</sub> 椎弓根钉固定治疗 II 型齿状突骨折的手术技术和初步临床效果。[方法] 对 14 例被诊断为 II 型齿状突骨折的患者, 术前定制 3D 模型及导航模板, 完成术前手术模拟, 确定内固定物尺寸、进钉点和深度。行后正中切口, 单极和双极电凝显露椎板、棘突后, 将 3D 模型与相应椎板、小关节、棘突相匹配, 术者用细钻头磨钻沿导板导航方向钻探, 探查无误后置入椎弓根螺钉, 连接钛棒固定。在确认骨折愈合 3 个月以后移除置入物。[结果] 14 例患者手术顺利完成, 未出现椎动脉损伤、神经损伤或切口感染。与术前相比, 术后 6 个月 VAS 评分 [(7.3±0.8), (2.9±0.6), P<0.001] 和 NDI 评分 [(61.8±4.9), (32.1±3.0), P<0.001] 显著降低。所有患者在术后 9~12 个月实现了骨折愈合, 术后 12 个月左右拆除内固定物。与拆除内固定装置前相比, 拆除内固定装置后 7 d 的颈椎旋转活动度 [(55.8±7.0)°, (85.1±11.9)°, P<0.001] 和 NDI 评分 [(25.2±4.9), (10.3±2.7), P<0.001] 均显著改善。[结论] 3D 打印辅助 C<sub>1/2</sub> 椎弓根钉固定 II 型齿状突骨折是一种有效的治疗方式, 内固定取出后能显著恢复颈椎活动度。

**关键词:** II 型齿状突骨折, C<sub>1/2</sub> 椎弓根钉固定, 3D 打印

**中图分类号:** R683.2 **文献标志码:** A **文章编号:** 1005-8478 (2024) 11-1029-05

**3D printing assisted C<sub>1/2</sub> pedicle screw fixation of type II odontoid fracture // TANG Guo-dong, YANG Qian-qian, WANG Yue-xiang, MOU Ling-fang, HOU Jin-ting, REN Peng-jie, GAO Min, SONG Yuan-jin. The First Department of Spine Surgery, Hospital of the 80<sup>th</sup> Group Army, Weifang 261000, China**

**Abstract:** [Objective] To introduce the surgical technique and preliminary clinical outcome of 3D printing assisted C<sub>1/2</sub> pedicle screw fixation of type II odontoid fracture. [Methods] A total of 14 patients diagnosed with type II odontoid fracture were simulated operation on the customized 3D model and guide before real surgery to determine the size, insertion point and depth of internal fixators. In the real surgery, a posterior median incision was made, lamina and spinous process were exposed after unipolar or bipolar electrocautery. The 3D model was matched with the corresponding real lamina, facet joints and spinous process, screw path was individually drilled along the guide with a fine drill bit. After no error was found, the pedicle screw was inserted and fixed with a titanium rod to finish the fixation. The implant was removed 3 months after the fracture healed firmly. [Results] All the 14 patients got operation performed smoothly without vertebral artery injury, nerve injury or incision infection. Compared with those preoperatively, the VAS score [(7.3±0.8), (2.9±0.6), P<0.001] and NDI score [(61.8±4.9), (32.1±3.0), P<0.001] significantly reduced 6 months postoperatively. Fracture union was achieved in all patients between 9 and 12 months after surgery, and internal fixation was removed around 12 months after surgery. Compared with those before removing internal fixation devices, cervical rotational range of motion (ROM) [(55.8±7.0)°, (85.1±11.9)°, P<0.001] and NDI scores [(25.2±4.9), (10.3±2.7), P<0.001] significantly improved 7 days after the implant removed. [Conclusion] 3D printing assisted C<sub>1/2</sub> pedicle screw fixation of type II odontoid fracture is an effective treatment method, which can significantly restore cervical motion after internal fixation removed.

**Key words:** type II odontoid fracture, C<sub>1/2</sub> pedicle screw fixation, 3D printing

枢椎齿状突骨折占颈椎骨折的 9%~18%, 其中 Anderson II 型最常见, 且大多需要手术治疗<sup>[1]</sup>。临床上常用的手术方式是前路空心螺钉固定 (anterior cannulated screw fixation, ACSF) 和后路 C<sub>1/2</sub> 融合术,

而前路空心螺钉固定手术适应证相对较窄<sup>[2]</sup>, 后路 C<sub>1/2</sub> 融合术会损害寰枢椎的旋转功能和颈椎屈伸功能<sup>[3]</sup>, 所以如何在保证骨折愈合的同时, 最大程度地保留颈椎活动度是提高上颈椎损伤手术疗效的关键。

DOI:10.3977/j.issn.1005-8478.2024.11.13

△基金项目:潍坊市科技发展计划项目(编号:2022XY107)

作者简介:唐国栋,主治医师,研究方向:脊柱创伤,(电子信箱)fortanggd@163.com

\*通信作者:宋元进,(电子信箱)spine89hospital@163.com

由于寰枢椎解剖结构复杂、变异率高且邻近生命中枢，手术治疗时的难度大、风险高，寰枢椎椎弓根钉的精准置入成为手术的重要限制性因素<sup>[4]</sup>。随着3D打印技术在寰枢椎后路椎弓根螺钉置入中的应用，能够直观地发现枕颈畸形、椎弓根发育不良以及椎动脉的变异，便于制定个体化精准化的治疗方案，降低手术风险、预防术后并发症<sup>[5]</sup>。作者通过3D打印技术在颈椎模型与导航模板的指导下完成C<sub>1/2</sub>椎弓根螺钉置钉固定，待骨折愈合后取出内固定的手术方式治疗枢椎齿状突骨折，既保证骨折愈合，又显著恢复颈椎活动度，本科2018年1月—2020年1月采用该方式治疗Ⅱ型齿状突骨折的患者14例，现将手术技术与初步临床效果报告如下。

## 1 手术技术

### 1.1 术前准备

所有患者术前常规检查，特别是影像检查（图1a~1c），根据术前颈椎CT平扫+三维重建检查，打印出3D打印个性化导板和模型（图1d）。模型和导航模板只是辅助工具，术前反复模拟进钉点和进钉方向，模拟置钉方案并验证其可靠性。

### 1.2 麻醉与体位

全身麻醉、插管后，借助石膏床完成俯卧位翻身，并俯卧于石膏床上完成手术。对于移位明显的齿状突骨折在G臂监测下通过轻柔的牵引和伸屈尝试复位。

### 1.3 手术操作

行颈后正中切口，为减少出血，严格按项韧带正中逐层切开，显露棘突、椎板，注意不要损失C<sub>2/3</sub>关节。双极电凝镊预止血后用神经剥离子的片部沿骨膜下分离，充分显露C<sub>1</sub>后弓下半部分，但无需暴露C<sub>1</sub>后弓上缘，以免伤及椎动脉或静脉丛。直到术前三D模型上拟定的C<sub>1</sub>进钉点可见，使用脑棉片保护C<sub>1/2</sub>静脉丛，防止误损伤。将3D打印导板与相应椎板、小关节、棘突和后弓相匹配，用细钻头磨钻沿导板导航方向钻探，每次钻探后用球探触碰四壁，以确保四壁完整。再用神经剥离子钩部探查椎弓根内缘以确定不会进入椎管，丝攻扩大通道，探查无误后置入合适长度椎弓根螺钉。对于C<sub>2</sub>螺钉的置入，可以借用3D导板导航的辅助，也可以用神经剥离子的钩部触探C<sub>2</sub>椎弓根的内侧面，以确定C<sub>2</sub>的进钉点，磨钻开口后使用开路椎沿椎弓根方向前进适当深度，用球探触碰四壁，以确保四壁完整，再用神经剥离子钩部探查椎弓根内缘以确定不会进入椎管，丝攻扩大通

道，探查无误后置入合适长度椎弓根螺钉。螺钉全部置入后G形臂透视，明确螺钉位置准确无误后，连接钛棒，3000 ml生理盐水冲洗切口，预防感染。双极电凝彻底止血后逐层缝合。切口关闭后常规罗哌卡因（100 mg）局部封闭。

### 1.4 术后处理

术后24 h内预防性应用抗生素；术后3 d复查X线片（图1e）、CT后佩戴颈托下地，颈托佩戴3个月。患者在术后3、6、9、12个月以及取出内固定装置后7 d接受一系列术后临床检查。采用颈椎旋转活动度（ROM）、颈部功能障碍指数（NDI）和视觉模拟评分（VAS）评价患者术后临床疗效。在CT扫描重建显示骨折线有小梁后，认为骨折愈合。在确认骨折愈合3个月以后移除置入物。

## 2 临床资料

### 2.1 一般资料

2018年1月—2020年1月本科收治的14例齿状突骨折患者，年龄23~56岁，平均（41.6±4.2）岁；女4例，男10例。损伤机制为高处坠落伤5例，交通事故伤6例，摔伤3例，患者均被诊断为Ⅱ型齿状突骨折，无其他潜在禁忌证（例如无法复位的骨折、重度骨质疏松、长期使用类固醇和慢性肾病等）。均存在颈部疼痛、活动受限的典型临床表现，所有患者均接受了3D打印辅助后路C<sub>1/2</sub>椎弓根钉内固定手术。

### 2.2 初步结果

14例患者手术顺利完成，未出现椎动脉损伤、神经损伤或刀口感染。手术时间为（98.2±8.5）min，手术出血量为（133.6±39.3）ml。

随访16~22个月，平均（18.9±3.6）个月。与术前相比，术后6个月VAS评分[(7.3±0.8), (2.9±0.6),  $P<0.001$ ]和NDI评分[(61.8±4.9), (32.1±3.0),  $P<0.001$ ]显著降低。所有患者在术后9~12个月实现了骨折愈合，术后12个月左右拆除内固定物（图1a~1h）。与拆除内固定装置前相比，拆除内固定装置后7 d的颈椎旋转活动度[(55.8±7.0)°, (85.1±11.9)°,  $P<0.001$ ]和NDI评分[(25.2±4.9), (10.3±2.7),  $P<0.001$ ]均显著改善。

## 3 讨论

1974年Anderson等<sup>[6]</sup>按照骨折部位将齿状突骨折分为I、II、III型，其中65%~74%为Anderson II

型骨折。2005 年 Grauer 等<sup>[7]</sup>又进行了补充：IIA 型，推荐外固定治疗；IIB 型，推荐前路内固定治疗；IIC 型，推荐后路内固定治疗。许多研究报告了前路空心螺钉固定（ACSF）的高融合率，低神经血管损伤率，并可以保持 C<sub>1/2</sub> 的正常活动度，已成为一种流行的手术治疗方法<sup>[8, 9]</sup>。然而，这种手术适应证相对较窄，该手术的禁忌证包括伴有寰椎横韧带断裂或无法复位的齿状突骨折、IIC 型骨折、粉碎性骨折、陈旧性骨折、齿状突细小或发育畸形、严重骨质疏松症<sup>[10, 11]</sup>。后路临时 C<sub>1/2</sub> 螺钉固定可适用于不适合

前路空心螺钉固定的情况，且可以用来治疗复杂骨折的上颈椎骨折，包括 Grauer IIC 骨折，Grauer II A 或 II B 型骨折复位不良，寰椎骨折，还可以用于 ACSF 失败的翻修手术<sup>[12]</sup>。许多学者采用后路临时内固定治疗 II 型齿状突骨折，达到了与前路螺钉内固定相同的良好临床疗效<sup>[10, 13-15]</sup>。本研究中所有病例在术后 9~12 个月均实现了齿状突骨折的愈合，二次手术取出内固定物后，寰枢椎旋转功能趋于正常，说明 3D 打印辅助 C<sub>1/2</sub> 椎弓根钉固定治疗 II 型齿状突骨折，是一种很好的手术治疗方法。

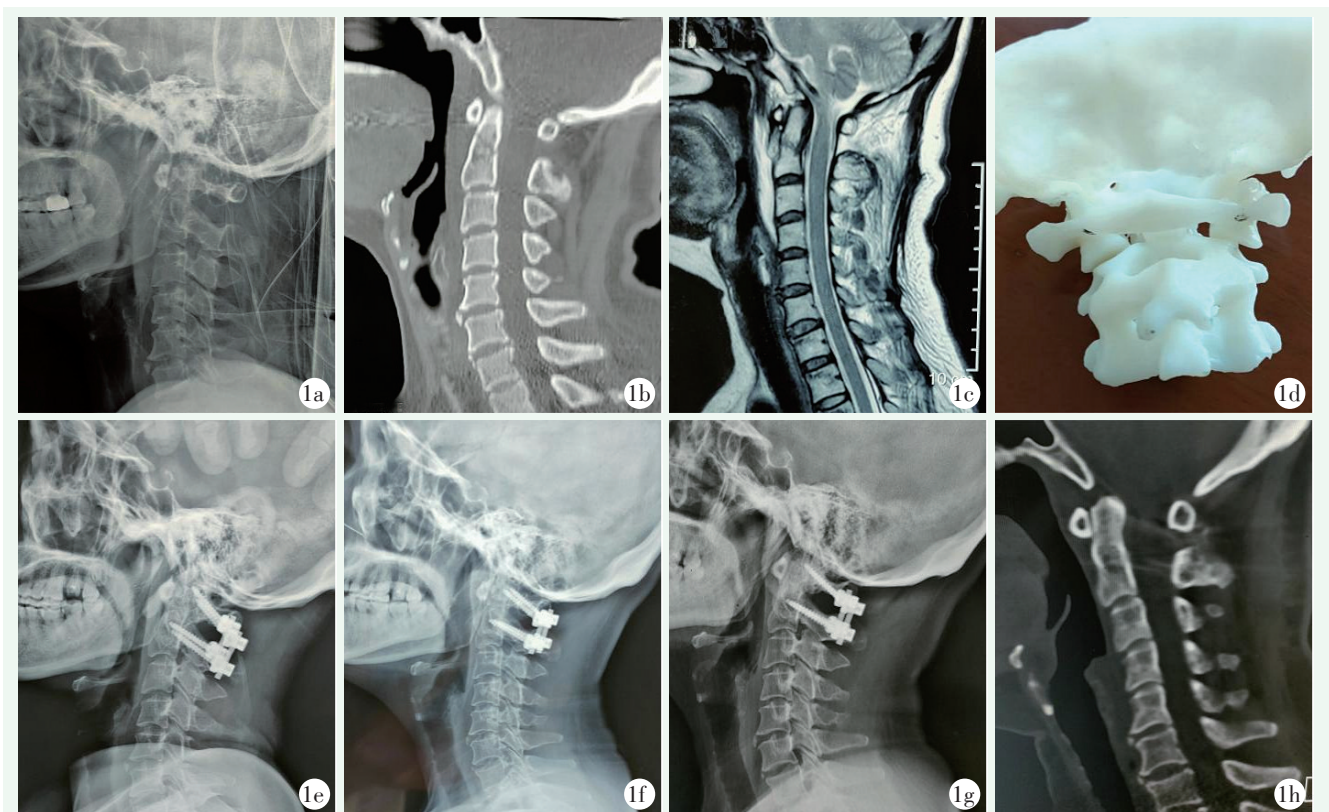


图 1. 患者女性，50 岁。1a~1c: 术前侧位 X 线片、术前 CT、MRI 检查显示齿状突骨折；1d: 术前打印 3D 模型，模拟手术过程；1e: 术后 3 d 侧位 X 线片；1f: 术后 3 个月侧位 X 线片；1g: 术后 6 个月侧位 X 线片显示骨折复位和内固定位置良好；1h: 术后 9 个月 CT 显示骨折愈合。

Figure 1. A 50-year-old female. 1a~1c: Preoperative lateral X-ray, CT and MRI showed odontoid fracture; 1d: Printing 3D model before operation to simulate the surgical process; 1e: Lateral X-ray 3 days postoperatively; 1f: Lateral radiograph 3 months after surgery; 1g: Lateral X-ray 6 months after surgery showed good fracture reduction and internal fixation; 1h: CT 9 months after surgery showed fracture healing solid.

寰枢椎椎弓根钉的精准置入一直以来都是后路寰枢椎固定的重要限制性因素，随着数字化骨科技术的发展，3D 打印技术在寰枢椎后路椎弓根螺钉置入中的应用，成为国内外学者的研究热点<sup>[16, 17]</sup>。有学者通过 3D 打印导航模板辅助置钉和传统 X 线辅助置钉的置钉成功率进行了对比，得出结论：3D 打印辅助导航模板技术显著提升了寰枢椎椎弓根螺钉的置钉成

功率<sup>[18]</sup>。在个体化 3D 打印颈椎模型跟导航模板的指导下行寰枢椎椎弓根螺钉置钉，能够有效缩短手术时间，减少术中透视辐射，提高寰枢椎椎弓根螺钉置钉的准确率，保证手术的顺利完成，对降低术后并发症、促进患者术后快速恢复具有至关重要的作用<sup>[17]</sup>。也有学者术前采用 3D 打印技术重建齿状突骨折模型，辅助后路临时 C<sub>1/2</sub> 椎弓根钉固定治疗 II 型齿

状突骨折, 精准化操作, 能取得满意的临床效果<sup>[19]</sup>。

3D 打印个性化模型和导航模板技术的一个主要缺点是需要进行第二次手术来移除置入物, 特别是对于年轻患者, 虽然大部分颈椎活动度在移除置入物后得以保留, 但即使在移除器械后, 颈部的旋转功能也可能受到影响。患者可能需要较长时间的功能锻炼才能恢复到正常的运动范围。

总之, 3D 打印技术辅助后路临时 C<sub>1/2</sub> 椎弓根钉固定治疗 II 型齿状突骨折具有良好的临床疗效, 是一种很好的手术治疗方法。同时, 通过导板定向置入螺钉实现的高精度大大提高了后路寰枢椎固定的安全性, 与传统技术相比, 它的学习曲线更短, 对一些经验不足的外科医生来说也是能够驾驭的, 在临床上是可行的, 具有准确、安全、可靠、省时、少辐射、经济高效等优点, 值得进一步推广研究。

#### 参考文献

- [1] Wu AM, Jin HM, Lin ZK, et al. Percutaneous anterior C<sub>1/2</sub> transarticular screw fixation: salvage of failed percutaneous odontoid screw fixation for odontoid fracture [J]. *J Orthop Surg Res*, 2017, 12 (1): 141. DOI: 10.1186/s13018-017-0640-x.
- [2] Zhong D, Lee G, Liao Y, et al. Is it feasible to treat odontoid fractures via primary posterior reduction and fixation without fusion [J]. *World Neurosurg*, 2017, 106: 693-698. DOI: 10.1016/j.wneu.2017.06.115.
- [3] 王璐, 谷雨. 前路螺钉内固定与后路寰枢椎融合术治疗 II B 型齿状突骨折的疗效 [J]. *临床骨科杂志*, 2019, 22 (5): 513-516. DOI: 10.3969/j.issn.1008-0287.2019.05.001.  
Wang L, Gu Y. The effect of anterior screw fixation and posterior atlantoaxial fusion for the treatment of type II B odontoid fracture [J]. *Journal of Clinical Orthopaedics*, 2019, 22 (5): 513-516. DOI: 10.3969/j.issn.1008-0287.2019.05.001.
- [4] Zhang J, Xu R, Li Z, et al. Cerebral infarction due to malposition of cervical pedicle screw: A case report [J]. *Medicine*, 2018, 97 (7): e9937. DOI: 10.1097/MD.0000000000009937.
- [5] 陆声, 徐永清, 张元智, 等. 数字化导航模板在上颈椎椎弓根定位中的初步临床应用 [J]. *中华外科杂志*, 2009, 47 (5): 359-362. DOI: 10.3760/cma.j.issn.0529-5815.2009.05.014.  
Lu S, Xu YQ, Zhang ZY, et al. Primary clinical result of digital template as navigation to supper cervical pedicle instrumentation [J]. *Chinese Journal of Surgery*, 2009, 47 (5): 359-362. DOI: 10.3760/cma.j.issn.0529-5815.2009.05.014.
- [6] Anderson LD, D'Alonzo RT. Fractures of the odontoid process of the axis [J]. *J Bone Joint Surg Am*, 1975, 56 (8): 1663-1674. DOI: 10.2106/00004623-197456080-00017.
- [7] Grauer JN, Shafi B, Hilibrand AS, et al. Proposal of a modified, treatment-oriented classification of odontoid fractures [J]. *Spine J*, 2005, 5 (2): 123-129. DOI: 10.1016/j.spinee.2004.09.014.
- [8] Korres DS, Chytas DG, Markatos KN, et al. The "challenging" fractures of the odontoid process: a review of the classification schemes [J]. *Eur J Orthop Surg Traumatol*, 2017, 27 (4): 469-475. DOI: 10.1007/s00590-016-1895-3.
- [9] Hou Y, Yuan W, Wang X. Clinical evaluation of anterior screw fixation for elderly patients with type II odontoid fractures [J]. *J Spinal Disord Tech*, 2011, 24 (8): E75-81. DOI: 10.1097/BSD.0b013e3182318517.
- [10] Huang DG, Zhang XL, Hao DJ, et al. The healing rate of type II odontoid fractures treated with posterior atlantoaxial screw-rod fixation: a retrospective review of 77 patients [J]. *J Am Acad Orthop Surg*, 2019, 27 (5): e242-e248. DOI: 10.5435/JAAOS-D-17-00277.
- [11] 田纪伟, 王震, 王雷, 等. 不同类型齿状突骨折的外科治疗策略 [J]. *中华医学杂志*, 2009, 89 (47): 3363-3365. DOI: 10.3760/cma.j.issn.0376-2491.2009.47.016.  
Tian JW, Wang Z, Wang L, et al. Clinical analysis of surgical treatment of odontoid fracture [J]. *National Medical Journal of China*, 2009, 89 (47): 3363-3365. DOI: 10.3760/cma.j.issn.0376-2491.2009.47.016.
- [12] He B, Yan L, Zhao Q, et al. Self-designed posterior atlas polyaxial lateral mass screw-plate fixation for unstable atlas fracture [J]. *Spine J*, 2014, 14 (12): 2892-2896. DOI: 10.1016/j.spinee.2014.04.020.
- [13] 孙中仪, 林浩, 郑勇, 等. 后路椎弓根螺钉非融合内固定术治疗新鲜 II 型齿状突骨折 [J]. *中国矫形外科杂志*, 2019, 27 (24): 2214-2218. DOI: 10.3977/j.issn.1005-8478.2019.24.02.  
Sun ZY, Lin H, Zheng Y. Posterior pedicle screw fixation without fusion for fresh type II odontoid fracture [J]. *Orthopedic Journal of China*, 2019, 27 (24): 2214-2218. DOI: 10.3977/j.issn.1005-8478.2019.24.02.
- [14] Harms J, Melcher RP. Posterior C<sub>1</sub>-C<sub>2</sub> fusion with polyaxial screw and rod fixation [J]. *Spine*, 2001, 26 (22): 2467-2471. DOI: 10.1097/00007632-200111150-00014.
- [15] Guo Q, Zhang M, Wang L, et al. Comparison of atlantoaxial rotation and functional outcomes of two non-fusion techniques in the treatment of Anderson-D'Alonzo type II odontoid fractures [J]. *Spine*, 2016, 41 (12): E751-E758. DOI: 10.1097/BRS.000000000000001370.
- [16] Deng T, Jiang M, Lei Q, et al. The accuracy and the safety of individualized 3D printing screws insertion templates for cervical screw insertion [J]. *Comput Assist Surg*, 2016, 21 (1): 143-149. DOI: 10.1080/24699322.2016.1236146.
- [17] Jiang LH, Dong L, Tan MS, et al. A modified personalized image-based drill guide template for atlantoaxial pedicle screw placement: a clinical study [J]. *Med Sci Monit*, 2017, 23:1325-1333. DOI: 10.12659/MSM.900066.
- [18] 欧阳鹏荣, 贺西京, 王栋, 等. 3D 打印导航模板在寰枢椎椎弓根螺钉置钉中的应用 [J]. *中华创伤骨科杂志*, 2020, 22 (10): 862-866. DOI: 10.3760/cma.j.cn115530-20200409-00246.

(下转 1037 页)

- tilt angle in knee protection treatment [J]. *Journal of Practical Orthopaedics*, 2020, 26 (11) : 1006–1009. DOI: 10.13795/j.cnki.sgkz.2020.11.010.
- [11] Chatellard R, Sauleau V, Colmar M, et al. Medial unicompartmental knee arthroplasty: Does tibial component position influence clinical outcomes and arthroplasty survival [J]. *Orthop Traumatol Surg Res*, 2013, 99 (4 Suppl) : S219–S225. DOI: 10.1016/j.otsr.2013.03.004.
- [12] Patrick W, Matthias W, Arnd S, et al. Increase in the tibial slope in unicompartmental knee replacement: analysis of the effect on the kinematics and ligaments in a weight-bearing finite element model [J]. *Biomed Res Int*, 2018, 2018: 8743604. DOI: 10.1155/2018/8743604.
- [13] 蔡康, 黄远源, 武明鑫. 3D 打印定位截骨导板行膝关节单髁置换 (UKA) 治疗膝关节内侧间室骨性关节炎的效果分析 [J]. *齐齐哈尔医学院学报*, 2019, 40 (10) : 1247–1248. DOI: 10.3969/j.issn.1002–1256.2019.10.026.
- Cai K, Huang YY, Wu MX. Analysis of the effect of 3D printed positioning osteotomy guide plate for knee single condylar replacement (UKA) in the treatment of medial compartment osteoarthritis of the knee joint [J]. *Journal of Qiqihar Medical University*, 2019, 40 (10) : 1247–1248. DOI: 10.3969/j.issn.1002–1256.2019.10.026.
- [14] 任兴宇, 张一, 徐浩然, 等. 机器人辅助单髁置换与传统置换效果比较的 Meta 分析 [J]. *中国组织工程研究*, 2021, 25 (21) : 3416–3422. DOI: 10.3969/j.issn.2095–4344.3874.
- Ren XY, Zhang Y, Xu HR, et al. Meta-analysis of the postoperative effects of robot-assisted unicompartmental knee arthroplasty versus conventional surgery [J]. *Chinese Journal of Tissue Engineering Research*, 2021, 25 (21) : 3416–3422. DOI: 10.3969/j.issn.2095–4344.3874.
- (收稿:2023–03–16 修回:2023–12–27)  
(同行评议专家: 张启栋, 刘友饶, 张景业)  
(本文编辑: 闫承杰)

(上接 1032 页)

- Ouang PR, He XJ, Wang D, et al. Application of a 3D printed navigation template in posterior atlantoaxial surgery [J]. *Chinese Journal of Orthopaedic Trauma*, 2020, 22 (10) : 862–866. DOI: 10.3760/cma.j.cn115530–20200409–00246.
- [19] 姜泽威, 汤舒婷, 周纪平, 等. 3D 打印导板辅助与徒手寰枢椎弓根钉置入比较 [J]. *中国矫形外科杂志*, 2021, 29 (10) : 880–884. DOI: 10.3977/j.issn.1005–8478.2021.10.04.
- Jiang ZW, Tang ST, Zhou JP, et al. Comparison of 3D printed guider assisted versus freehand atlantoaxial pedicle screw placement [J]. *Orthopedic Journal of China*, 2021, 29 (10) : 880–884. DOI: 10.3977/j.issn.1005–8478.2021.10.04.
- (收稿:2023–08–08 修回:2023–10–17)  
(同行评议专家: 陈锋, 柳超)  
(本文编辑: 郭秀婷)