

· 临床研究 ·

改良微创前外侧入路全髋关节置换的初步结果

张凌飞¹, 张开伟^{2*}, 刘洋²

(1. 贵州中医药大学, 贵州贵阳 550002; 2. 贵州中医药大学第一附属医院骨伤科, 贵州贵阳 550002)

摘要: [目的] 探讨改良微创前外侧入路 (orthopadische chirurgie munchen, OCM) 在全髋关节置换中初步临床效果。[方法] 回顾性分析 2021 年 1 月—2023 年 1 月 32 例采用改良 OCM 入路行全髋关节置换术患者的临床资料, 其中, 男 12 例, 女 20 例, 年龄平均 (74.3±12.5) 岁。评价临床及影像结果。[结果] 所有患者顺利完成手术, 手术时间平均 (46.1±13.4) min, 术中失血量平均 (187.6±125.4) ml。患者随访平均 (1.5±0.3) 年, 随时间推移, 患者 VAS 评分 [(7.8±1.8), (2.6±0.3), (1.4±0.3), $P<0.001$] 显著减少, 而 Harris 评分 [(42.5±3.8), (81.2±4.2), (86.8±3.1), $P<0.001$]、髋伸屈 ROM [(86.3±7.2)°, (115.2±6.5)°, (130.3±7.1)°, $P<0.001$] 显著增加。影像方面, 32 例患者假体位置良好, 与术后 3 个月相比, 末次随访时髋臼前倾角和髋臼外翻角均无变化。[结论] 改良 OCM 入路全髋关节置换术具有手术时间短、出血量少、并发症少等优点, 临床疗效满意, 是一种安全有效的手术入路。

关键词: 全髋关节置换, 改良 OCM 入路, 肌间隙入路

中图分类号: R687.4 **文献标志码:** A **文章编号:** 1005-8478 (2024) 13-1237-04

Preliminary outcomes of modified minimally invasive anterolateral approach for total hip arthroplasty // ZHANG Ling-fei¹, ZHANG Kai-wei², LIU Yang². 1. Guizhou University of Traditional Chinese Medicine, Guiyang 550002, China; 2. Department of Orthopedics and Traumatology, The First Affiliated Hospital, Guizhou University of Traditional Chinese Medicine, Guiyang 550002, China

Abstract: [Objective] To investigate the preliminary clinical consequences of modified minimally invasive anterolateral (orthopadische chirurgie munchen, OCM) approach used for total hip arthroplasty (THA). [Methods] A retrospective study was done on 32 patients who had THA performed through the modified OCM approach from January 2021 to January 2023, including 12 males and 20 females with an average age of (74.3±12.5) years. The clinical and imaging data were evaluated. [Results] All patients were successfully operated with the average operation time of (46.1±13.4) min and the average intraoperative blood loss of (187.6±125.4) ml. With time of follow-up period lasted for (1.5±0.3) years in a mean, the VAS score [(7.8±1.8), (2.6±0.3), (1.4±0.3), $P<0.001$] significantly reduced, while the Harris score [(42.5±3.8), (81.2±4.2), (86.8±3.1), $P<0.001$], hip flexion-extension ROM [(86.3±7.2)°, (115.2±6.5)°, (130.3±7.1)°, $P<0.001$] increased significantly. In term of imaging, all the 32 patients got prostheses in proper position, with no change in acetabular anteversion and acetabular abduction angle at the last follow-up compared with those 3 months after surgery. [Conclusion] This modified OCM approach for total hip arthroplasty has the advantages of short operation time, less blood loss, less complications with satisfactory clinical efficacy, and is a safe and effective surgical approach.

Key words: total hip arthroplasty, modified orthopadische chirurgie munchen approach, intermuscular space

全髋关节置换术 (total hip arthroplasty, THA) 被认为是世界上最有效的术之一, 也是骨科医生最常进行的手术之一^[1]。截止今天, 人工髋关节置换术的手术入路分为两大类: 传统手术入路和微创手术入路。微创手术入路中的直接前入路 (direct anterior approach, DAA) 入路与直接前外侧 (orthopadische chirurgie munchen, OCM) 入路, 因其创伤小、术中出血量少及术后康复快, 已在全球范围内流行开来^[2]。OCM 入路最初由德国医生 Röttinger 介绍, 是在 DAA

的基础上对传统 Watson-Jones 入路的改良, 该入路位于臀中肌及阔筋膜张肌之间, 具有损伤小、保留肌肉和肌腱完整性的特点, 是真正意义上的微创术式^[3, 4]。由于解剖结构与并发症的因素, 直接影响着手术入路的选择及患者的术后康复^[5]。目前, OCM 入路切口定位的起止点及角度选择点尚无统一标准, 在选取此入路时, 精准度及暴露的技术难以把握。因此本文对切口定位进行了改良, 以便于暴露及假体的安放, 并于 2021 年 1 月—2023 年 1 月应用于 32 例

DOI:10.20184/j.cnki.issn1005-8478.100538

作者简介: 张凌飞, 在读硕士, 研究方向: 骨与关节病变研究, (电子信箱) 86641813@qq.com

* 通信作者: 张开伟, (电子信箱) zkw1973@aliyun.com

患者，现将初步结果报道如下。

1 临床资料

1.1 一般资料

回顾性分析 2021 年 1 月—2023 年 1 月 32 例采用改良 OCM 入路行单侧全髋关节置换术患者的临床资料，患者体重指数 (body mass index, BMI) 均 <30 kg/m²，均为初次行单侧全髋关节置换术，髋关节解剖无明显异常。男 12 例，女 20 例，年龄 48~93 岁，平均 (74.3±12.5) 岁。其中股骨颈骨折 14 例 (图 1a)，股骨头坏死 8 例，重度髋关节骨关节炎 6 例，髋关节发育不良 4 例。本研究经医院伦理委员会审批，所有患者术前均签署手术知情同意书。

1.2 手术方法

取平卧位，髋关节位于手术床折叠处。自髂前上棘后方 4~6 cm 向股骨大转子前缘做 6~9 cm 的切口，与股骨纵轴成 30° (图 1b)。于臀中肌前缘与阔筋膜张肌肌间隙分离，牵开肌间隙，显露关节囊。切开前方关节囊暴露股骨头，行股骨颈二次截骨，截骨时下肢牵引并置于外旋位，屈髋屈膝 30°。去除拉钩，取出股骨头。两把 Hohmann 拉钩置于髋臼前后方暴露髋臼，偏心锉置于外展 35°~40°、前倾 10°~15°磨锉，放置磨锉时需牵引下肢扩大髋关节间隙，随后放置髋臼假体 (图 1c)。手术床健侧脚托放低，患肢“4”字位并下压患侧膝部，髋内收外旋，拉钩置于大转子尖及股骨小转子处，髓腔磨锉处理股骨侧，与股骨内外上髁平面成 10°~15°。维持下肢“4”字体位安放股骨假体，复位关节。C 形臂 X 线机透视下检查髋臼假体外展及前倾角度，检查偏心距及股骨假体位置，检查假体活动度情况，患肢长度对称情况。不放置引流管，逐层缝合切口 (图 1d)。

1.3 评价指标

记录围手术期资料，包括手术时间、切口长度、术中失血量、并发症情况。采用疼痛视觉模拟量表 (visual analogue scale, VAS)、髋关节伸屈活动度 (range of motion, ROM) 及 Harris 评分评价临床疗效。行影像学检查，记录假体髋臼前倾角、外展角。

1.4 统计学方法

采用 SPSS 26.0 软件进行统计学分析。计量数据以 $\bar{x} \pm s$ 表示，资料呈正态分布时，采用单因素方差分析，资料不符合正态分布，采用秩和检验。 $P < 0.05$ 为差异有统计学意义。

2 结果

2.1 临床结果

本组患者均顺利完成手术，手术时间平均 (46.1±13.4) min，切口长度平均 (8.5±1.3) cm，术中失血量平均 (187.6±125.4) ml，有 1 例股骨大转子骨折、1 例旋转中心上移。无患者发生脱位、切口感染及股外侧皮神经麻痹等并发症。

所有患者均获随访，随访时间 1~2 年，平均 (1.5±0.3) 年。临床随访结果见表 1。随时间推移，患者 VAS 评分显著减少 ($P < 0.05$)；Harris 评分、髋关节伸屈 ROM 显著增加 ($P < 0.05$)。

表 1. 32 例患者临床及影像资料 ($\bar{x} \pm s$) 比较

Table 1. Clinical and imaging data of the 32 patients ($\bar{x} \pm s$)

指标	术前	术后 3 个月	末次随访时	P 值
VAS (分)	7.8±1.8	2.6±0.3	1.4±0.3	<0.001
ROM (°)	86.3±7.2	115.2±6.5	130.3±7.1	<0.001
Harris 评分 (分)	42.5±3.8	81.2±4.2	86.8±3.1	<0.001
髋臼前倾角 (°)		14.8±1.3	14.6±0.9	ns
髋臼外翻角 (°)		42.7±2.4	42.4±2.3	ns

2.2 影像评估

术后影像见 32 例患者假体位置良好。32 例患者影像结果见表 1，与术后 3 个月相比，末次随访时，髋臼前倾角和髋臼外翻角均无显著变化 ($P > 0.05$)。至末次随访时未发现假体松动及移位等情况 (图 1e, 1f)。

3 讨论

髋臼由髌骨、耻骨和坐骨组成，外展角 40°~45°，前倾角 10°~15°，这两角度具有生物力学意义，是评价术后髋臼假体位置稳定的标准之一^[6]。髋臼假体稳定性：初次随访到末次随访时髋臼假体外展角变化 >5° 或水平、垂直距离变化 >2 mm 则表示髋臼假体不稳定^[7]。2004 年由 Bertin 提出的 OCM 入路，是在 DAA 入路的基础上对传统 Watson-Jones 入路的改良，OCM 入路从臀中肌及阔筋膜张肌之间肌间隙进入，从而显露髋臼和股骨，不需要切断任何外旋肌群，具有切口小、关节功能恢复快、术后脱位风险低等优势^[8-10]。OCM 入路的提出，为髋关节置换术前手术方案提供了心得思路，在临床中具有较大的应用意

义。

Bertin^[3]提出的 OCM 入路切口定位的起止点、切口角度对股骨近端暴露的影响以及该入路是否是绝对的神经与血管的安全间隙,目前尚无文献对此进行统一的报道。孙志波等^[11]认为,切口起点为股骨大转子并与大转子重合 2 cm 左右,沿股骨大转子和髂前上棘连线成 45°方向向近端延长 6~8 cm,具有创伤小、患者可早期下床活动等优点。孙永建等^[12]选取平卧位,自股骨大粗隆顶点起向前上方沿着髂前上棘方向并略向后成弧形切口,长 7.5~9.2 cm,证实微创 OCM 入路是一种安全有效的手术方式。但 OCM 入路需要术者掌握该解剖结构,并且术中要注意股骨侧的显露,并避免损伤血管、神经,因此 OCM 入路的学习曲线较长^[13, 14]。根据髋关节周围相关解剖结构,本研究结果显示:(1)臀中肌前缘髂棘附着点与髂前上棘平均距离(4.4±0.3)cm;(2)臀中肌前缘与股骨长轴夹角平均(29.8±2.3)°;(3)臀上神经下支穿臀中、小肌到大转子顶点的平均距离(8.4±0.7)cm;(4)臀上神经下支穿阔筋膜张肌点到髂前上棘平均距离(6.6±0.5)cm;以臀中肌的前缘-大转子的顶点线设为安全的

切口线,并且与股骨长轴成 30°左右的夹角,切口的长度要≤9 cm 从而避免损伤臀上神经。在微创 OCM 入路上进行改良行全髋关节置换术患者 32 例,改良后该入路主要具有以下优势:(1)改良微创 OCM 入路通过阔筋膜张肌与臀中肌之间的筋肉间隙作为人工髋关节置换的切口,可以不需要处理旋股外血管升支及股外侧皮神经,使得术中失血量少及术后发生股外侧皮神经麻痹的风险率降低;(2)术后均未放置引流管,此做法不仅加速术后早期的康复锻炼,而且减轻患者术后的痛苦,还达到降低感染风险的优势,本研究术后均未有感染以及血肿的患者出现;(3)入路取平卧位,在术中操作时可提供方便:平卧位可以直观的比较双下肢的长度,避免术后出现长短腿从而影响患者的生活质量。更加便于术中 C 形臂 X 线机的透视,为早期经验不足的医师提供便利,使得假体位置摆放更加精准,提升手术效果;(4)该入路术后 1 d 即可在医生的指导下行早期锻炼,降低了长期卧床导致的并发症的发生率。本研究纳入 32 例行全髋关节置换患者,功能恢复快,髋臼假体稳定。患者满意度高。

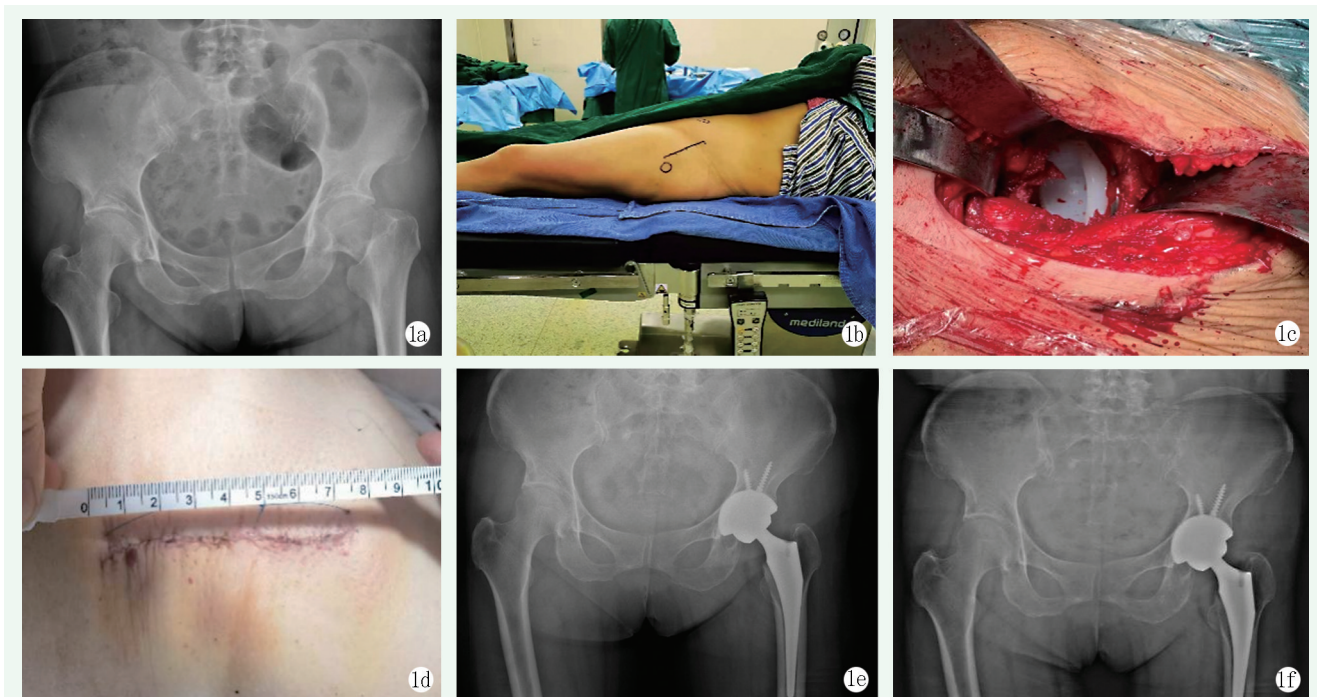


图 1. 患者女性, 63 岁。1a: 术前 X 线片示左股骨颈骨折; 1b: 术前标记改良 OCM 入路切口; 1c: 术中安装髋臼假体; 1d: 闭合切口后外观; 1e: 术后 1 周 X 线片示假体位置良好; 1f: 术后 1 年 X 线片示假体位置好, 无松动。

Figure 1. A 63-year-old female. 1a: Preoperative radiograph showed fractures of the left femoral neck; 1b: Preoperatively marking incision of the modified OCM approach; 1c: Intraoperative installation of acetabular components; 1d: Appearance after incision closure; 1e: X-ray 1 week after surgery showed the prostheses in good position; 1f: X-ray 1 year after surgery showed the prostheses remained stable without loosening.

综上所述,采用改良 OCM 入路行人工髋关节置换术,具有切口长度小、对神经、血管、肌肉损伤小、并发症少等优点,临床疗效满意,是一种安全有效的手术方法。

参考文献

- [1] Fernández-Palomo J, González-Pola R. Comparison of early complications for primary total hip arthroplasty using modified direct anterior approach and lateral approach [J]. *Cir Cir*, 2023, 91 (5): 587-595. DOI: 10.24875/CIRU.22000402.
- [2] Migliorini F, Pintore A, Eschweiler J, et al. Factors influencing the outcomes of minimally invasive total hip arthroplasty: a systematic review [J]. *J Orthop Surg Res*, 2022, 17 (1): 281. DOI: 10.1186/s13018-022-03168-4.
- [3] Bertin KC, Röttinger H. Anterolateral mini-incision hip replacement surgery: a modified Watson-Jones approach [J]. *Clin Orthop Relat Res*, 2004, 429 (429): 248-255. DOI: 10.1097/01.blo.0000150294.81825.8c.
- [4] 沈昆, 张道前, 陈晓钢, 等. 两种微创入路全髋关节置换术比较 [J]. *中国矫形外科杂志*, 2023, 31 (12): 1087-1091. DOI: 10.3977/j.issn.1005-8478.2023.12.06.
- Shen K, Zhang DQ, Chen XG, et al. Comparison of two minimally invasive approaches for total hip arthroplasty [J]. *Orthopedic Journal of China*, 2023, 31 (12): 1087-1091. DOI: 10.3977/j.issn.1005-8478.2023.12.06.
- [5] Knight SR, Aujla R, Biswas SP. Total hip arthroplasty - over 100 years of operative history [J]. *Orthop Rev (Pavia)*, 2011, 3 (2): e16. DOI: 10.4081/or.2011.e16.
- [6] 白榆乐, 刘建国. 人工全髋关节置换术后假体位置及髋关节功能评定方法 [J]. *中国矫形外科杂志*, 2010, 18 (16): 1354-1356.
- Bai YL, Liu JG. Evaluation method of prosthesis position and hip function after total hip arthroplasty [J]. *Orthopedic Journal of China*, 2010, 18 (16): 1354-1356.
- [7] Zhang H, Cheng JQ, Shen B, et al. Cementless total hip arthroplasty in Chinese patients with osteonecrosis of the femoral head [J]. *J Arthroplasty*, 2008, 23 (1): 102-111. DOI: 10.1016/j.arth.2006.12.098.
- [8] You J, Zheng Y, Ruan B, et al. Effects of the direct anterior approach and Orthopadische Chirurgie Munchen on early joint function after primary hip arthroplasty in young adults [J]. *Am J Transl Res*, 2022, 14 (3): 2013-2020.
- [9] 曹云, 易诚青, 李豪青, 等. OCM 前外侧入路在微创全髋关节置换中的应用 [J]. *中国矫形外科杂志*, 2008, 16 (12): 888-890.
- Cao Y, Yi CQ, Li HQ, et al. The application of OCM anterolateral approach in minimally invasive total hip arthroplasty [J]. *Orthopedic Journal of China*, 2008, 16 (12): 888-890.
- [10] 刘秋明, 夏宁晓, 李小亚, 等. 仰卧位常规器械 OCM 入路与后外侧入路全髋关节置换术的疗效对照 [J]. *中国骨伤*, 2021, 34 (10): 934-940. DOI: 10.12200/j.issn.1003-0034.2021.10.010.
- Liu QM, Xia NX, Li XY, et al. Comparison of the efficacy of total hip arthroplasty between OCM approach and posterolateral approach in supine position [J]. *China Journal of Orthopaedics and Traumatology*, 2021, 34 (10): 934-940. DOI: 10.12200/j.issn.1003-0034.2021.10.010.
- [11] 孙志波, 钱炜, 李相伟, 等. 仰卧位微创前外侧入路人工全髋关节置换术的疗效分析 [J]. *局解手术学杂志*, 2020, 29 (2): 107-110. DOI: 10.11659/jjssx.06E019105.
- Sun ZB, Qian W, Li XW, et al. Efficacy analysis of minimally invasive anterolateral approach total hip arthroplasty in supine position [J]. *Journal of Regional Anatomy and Operative Surgery*, 2020, 29 (2): 107-110. DOI: 10.11659/jjssx.06E019105.
- [12] 孙永建, 裴国献, 姜晓锐, 等. 前外侧肌间隙入路微创小切口全髋置换术治疗老年股骨颈骨折的临床研究 [J]. *中国骨与关节损伤杂志*, 2010, 25 (6): 487-489.
- Sun YJ, Pei GX, Jiang XR, et al. Clinical study of minimally invasive small incision total hip arthroplasty via anterolateral intermuscular approach in the treatment of femoral neck fracture in the elderly [J]. *Chinese Journal of Bone and Joint Injury*, 2010, 25 (6): 487-489.
- [13] 张才东, 吴刚, 罗晓中, 等. 加速康复理念指导下 OCM 前外侧微创入路人工股骨头置换术治疗老年股骨颈骨折 [J]. *中国骨与关节损伤杂志*, 2023, 38 (4): 378-381. DOI: 10.7531/j.issn.1672-9935.2023.04.010
- Zhang CD, Wu G, Luo XZ. Artificial femoral head replacement with OCM anterolateral minimally invasive approach under the guidance of accelerated rehabilitation concept in the treatment of femoral neck fracture in the elderly [J]. *Chinese Journal of Bone and Joint Injury*, 2023, 38 (4): 378-381. DOI: 10.7531/j.issn.1672-9935.2023.04.010
- [14] 耿德春, 徐耀增, 黄立新, 等. 前外侧入路微创全髋置换的技术要点 [J]. *中国组织工程研究与临床康复*, 2010, 14 (9): 1591-1594. DOI: 10.3969/j.issn.1673-8225.2010.09.016.
- Geng DC, Xu YZ, Huang LX, et al. Technical points of minimally invasive total hip replacement via anterolateral approach [J]. *Journal of Clinical Rehabilitative Tissue Engineering Research*, 2010, 14 (9): 1591-1594. DOI: 10.3969/j.issn.1673-8225.2010.09.016.

(收稿:2023-08-02 修回:2024-01-22)

(同行评议专家: 柴瑞宝, 孙立, 杨先腾)

(本文编辑: 郭秀婷)