

· 技术创新 ·

自制导向器由后向前固定后交叉韧带撕脱骨折[△]

邓永, 张季永, 李小波, 赵平

(芜湖市第一人民医院骨科, 安徽芜湖 241000)

摘要: [目的] 介绍自制导向器由后向前固定后交叉韧带 (posterior cruciate ligament, PCL) 撕脱骨折的手术技术和初步临床结果。[方法] 2020年6月—2022年6月使用自制导向器由后向前固定治疗 PCL 撕脱骨折患者 16 例。镜下检查及清理, 经 PCL 与股骨内髁间进入后内侧室, 建立后内侧入口, 置入导向器, 尖端位于胫骨结节外侧缘, 经内侧入口置入套筒, 定位于 PCL 骨折块下方, 由后向前建立胫骨隧道。用缝合钩经 PCL 实质部偏前缘引入高强度缝线, 通过 PDS 线引出胫骨隧道, 袢钢板悬吊固定。[结果] 16 例患者均顺利完成手术, 未出现血管、神经损伤, 患者均获 (9.7±2.8) 个月随访。与术前相比, 末次随访时, IKDC 评分 [(51.3±5.6) vs (91.4±3.1), $P<0.001$]、Lysholm 评分 [(46.3±3.4) vs (89.7±3.3), $P<0.001$] 均显著改善。骨折均愈合良好, 膝关节稳定, 屈伸活动良好。[结论] 自制导向器由后向前固定后交叉韧带撕脱骨折, 隧道建立精准, 操作方便简单, 可显著提高手术安全性。

关键词: 后交叉韧带, 撕脱骨折, 胫骨隧道, 自制导向器, 关节镜

中图分类号: R683.42 **文献标志码:** A **文章编号:** 1005-8478 (2024) 16-1502-05

Self-developed guide posterior-anterior to reduce and fix posterior cruciate ligament avulsion tibial fracture // DENG Yong, ZHANG Ji-yong, Li Xiao-bo, ZHAO Ping. Department of Orthopedics, The First People's Hospital of Wuhu City, Wuhu 241000, China

Abstract: [Objective] To introduce the surgical technique and preliminary clinical results of self-developed guide posterior-anterior to reduce and fix posterior cruciate ligament (PCL) avulsion tibial fracture. [Methods] From June 2020 to June 2022, 16 patients received the self-developed guide posterior-anterior to reduce and fix PCL avulsion tibial fracture. After arthroscopic examination and debridement, the posterior medial compartment was entered anterior-posterior between the PCL and the medial femoral condyle to establish the postero-medial portals. Then the self-developed guide was placed, with the tip located at the lateral margin of the tibial tubercle, while a sleeve inserted through the posteromedial portal aiming below the PCL fracture fragment to create tibial tunnel from the back to the front. The suture hook was used to introduce high-strength suture bundles through the PCL parenchyma, and the suture bundles were led out by PDS suture through the bone tunnel. Pulling out the suture bundles to reduce fracture, and fasten the sutures over button plate by tying to finish the suspension fixation. [Results] All the 16 patients were operated successfully without vascular or nerve damage, and were followed up for (9.7±2.8) months. Compared with those preoperatively, the IKDC score [(51.3±5.6) vs (91.4±3.1), $P<0.001$] and Lysholm score [(46.3±3.4) vs (89.7±3.3), $P<0.001$] significantly improved at the last follow-up. All the patients got fractures healed well, with stable knee and good flexion-extension range of motion. [Conclusion] This self-developed guide used for reduction and fixation of PCL tibial avulsion fracture from the back to the front has advantages of accurate tunnel establishment, convenient and simple operation manipulation, and high surgical safety.

Key words: posterior cruciate ligament, tibial avulsion fracture, tibial tunnel, self-made guide, arthroscopy

后交叉韧带 (posterior cruciate ligament, PCL) 是膝关节的重要稳定结构之一, 其主要功能是限制胫骨向后移动^[1, 2]。PCL 胫骨止点撕脱骨折是一种特殊类型的韧带损伤, 若治疗不当可能导致骨折不愈合、畸形愈合以及关节软骨损伤^[3], 并加速骨性关节炎的进展。随着微创技术的不断发展和进步, 全关节镜下治

疗 PCL 胫骨止点撕脱骨折已受到越来越多学者的关注^[4-6], 传统的弹性固定需要从前向后建立胫骨隧道^[7], 由于膝关节后方结构复杂, 建立隧道时易损伤血管、神经, 手术技术要求高, 难以在基层医院推广。为了安全且准确建立胫骨隧道, 本研究设计并制作由后向前建立胫骨隧道的导向器, 在此介绍手术技

DOI:10.20184/j.cnki.issn1005-8478.100229

△基金项目: 芜湖市科技计划项目 (编号:2021cg23); 2023 年芜湖市卫健委课题项目 (编号:WHWJ2023y029); 实用新型专利: ZL 2022 2 1041580.5

作者简介: 邓永, 副主任医师, 研究方向: 运动医学, (电子信箱) 191081744@qq.com

术, 以及 2020 年 6 月—2022 年 6 月 16 例 PCL 胫骨止点撕脱骨折患者的近期疗效。

1 手术技术

1.1 自制导向器的设计和制备

导向器在关节外定位, 辅助完成后向前胫骨隧道的建立。根据穿线导针初步确定隧道进针点和方向, 定位器尖端置于胫骨前外侧安全区域, 由后向前建立胫骨隧道, 避免损伤腓窝血管、神经, 并降低损伤腓总神经风险, 以提升手术安全性。

1.2 术前准备

所有患者术前均进行 X 线片、CT 及 MRI 检查, 明确诊断为 PCL 胫骨止点撕脱性骨折, 并符合 Meyer-McKeevers II 型或 III 型的诊断标准 (图 1a)。完善术前相关检查, 排除下肢血管及神经损伤, 皮肤软组织条件良好, 可行手术治疗。

1.3 麻醉和体位

全麻或椎管内麻醉生效后, 取仰卧位, 膝关节自然伸直, 下肢绑止血带。

1.4 手术操作

建立膝关节前内、前外入路, 常规全关节腔内探查, 清理关节内积血, 详细记录关节内合并半月板撕裂、软骨损伤等软组织合并伤情况, 并行相应处理。在镜头监视下, 通过交换棒技术, 从 PCL 与股骨内髁之间进入膝关节后内侧室, 患肢取“4”字位, 建立高位后内侧入路, 刨削后内侧关节囊, 显露腓肠肌内侧头。将镜头切换至高位后内侧入路, 在镜头监视下建立低位后内侧入路, 打开后纵膈, 暴露 PCL 骨折块, 探钩复位撕脱骨折块。使用 2.5 mm 穿线导针钝端, 通过前外侧入路, 经 PCL 与股骨内髁间进入后内侧室, 通过腓肠肌内侧头内缘到达大腿内侧皮下并开口。使用外套筒从大腿内侧开口沿穿线导针定位 PCL 骨折块稍下方, 关节外装配导向器, 隧道出口位于胫骨结节水平外侧缘, 避免损伤腓总神经 (图 1b)。由后向前建立胫骨隧道 (图 1c, 1d)。去除外套筒及导向器, 穿线导针尾孔穿入对折 PDS 线, 使用骨钳夹住穿线导针尖端敲击拔出并引出 PDS 线。使用缝合钩经过 PCL 实质部偏前缘引入 PDS 线, 通过带线技术引入袢钢板高强度缝线, 通过隧道内 PDS 线将高强度缝线引出胫骨隧道, 牵拉缝线的同时复位骨折块, 保持胫骨向前侧持续牵引 (图 1e), 镜下确认骨块复位满意 (图 1f), 使用袢钢板固定缝线 (图 1g, 1h)。冲洗切口, 逐层缝合, 加压包扎。

1.5 术后处理

术后即刻进行冷疗并抬高患肢, 麻醉消退后进行踝泵运动。术后 2 周内佩戴可调节支具并固定于伸直位, 进行股四头肌等长收缩和直腿抬高锻炼。术后第 3 周在支具保护下进行不负重膝关节屈伸功能锻炼, 术后 4 周膝关节屈曲至 90°。术后 4~6 周后视骨折愈合情况部分负重, 术后 8 周完全负重并去除支具, 术后 12 周恢复正常生活状态, 术后 6 个月可参加慢跑等轻度体育活动。

2 临床资料

2.1 一般资料

本研究共纳入 2020 年 6 月—2022 年 6 月收治的 16 例 PCL 胫骨侧止点撕脱骨折患者, 男 9 例, 女 7 例, 平均年龄 (48.3±11.9) 岁, 左膝 7 例, 右膝 9 例; 交通事故 9 例, 运动损伤 7 例。临床表现为膝关节肿胀疼痛和屈伸活动受限, 查体为膝关节后向不稳定 II 度以上, 术前均进行 X 线片、CT 及 MRI 检查, 明确诊断为 PCL 胫骨止点撕脱性骨折, 并符合 Meyer-McKeevers II 型或 III 型的诊断标准。本研究得到芜湖市第一人民医院伦理委员会批准 (编号: YYLL2021003), 所有患者均知情同意并签署知情同意书。

2.2 初步结果

所有患者均顺利完成手术, 手术时间平均 (58.1±14.4) min, 术中无血管、神经损伤发生, 术后无切口不愈合等并发症出现。随访时间平均 (9.7±2.8) 个月, IKDC 评分由术前 (51.3±5.6) 分显著提升至末次随访时的 (91.4±3.1) 分 ($P<0.001$), Lysholm 评分由术前 (46.3±3.4) 分显著提升至末次随访时的 (89.7±3.3) 分 ($P<0.001$)。末次随访时, X 线片示骨折位置满意且内固定可靠, 患者膝关节稳定, 活动度良好。

3 讨论

后交叉韧带是稳定膝关节的重要结构, PCL 撕脱骨折会导致膝关节后向及旋转不稳定^[8, 9], 引起膝关节肿胀疼痛, 损伤半月板和软骨等组织, 导致膝关节功能障碍。由于 PCL 胫骨止点撕脱骨折常由较大暴力导致, 骨块容易移位, 加之后纵膈滑膜和关节囊等软组织嵌顿, 伴有明显移位的骨折保守治疗的不愈合率较高, 对于 Meyer-McKeevers II、III 型骨折建议积

极手术治疗^[10]。

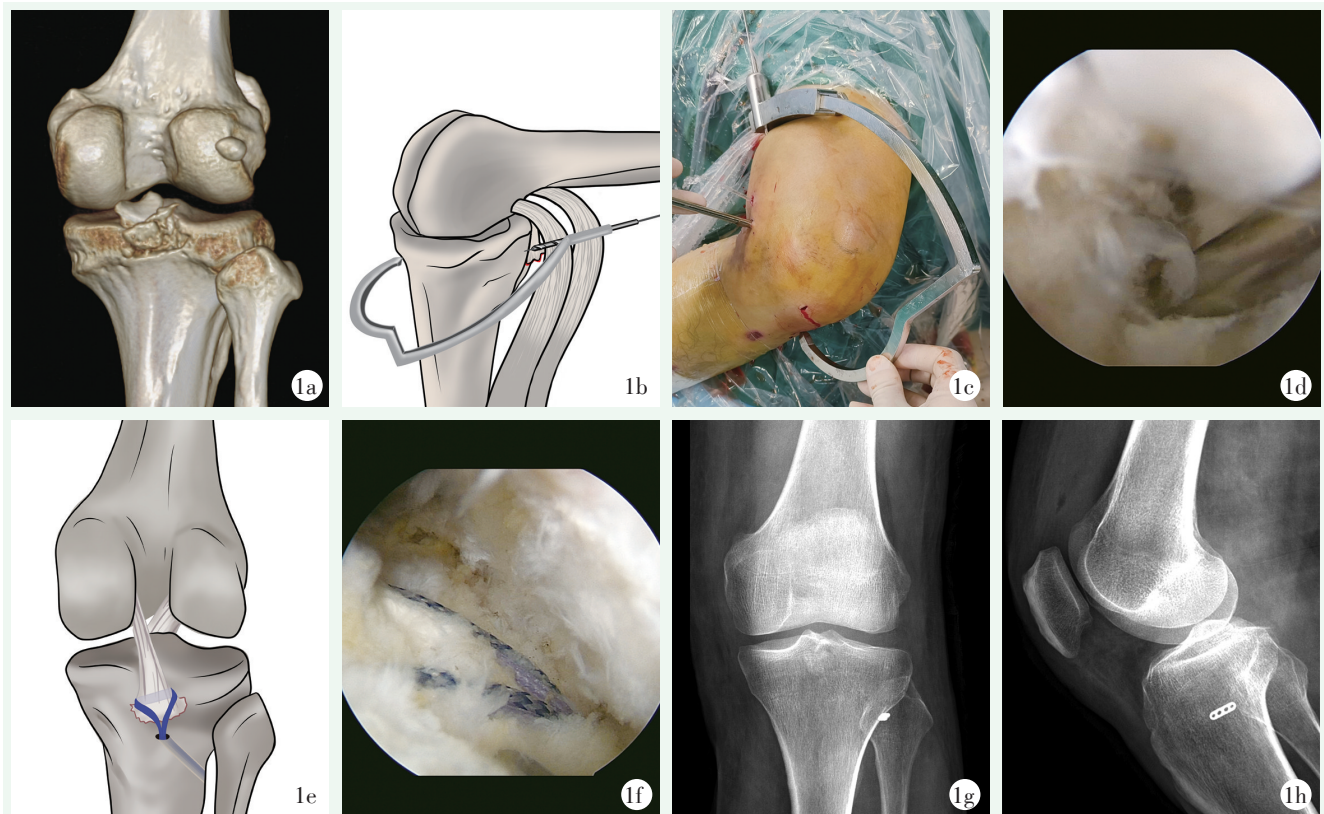


图 1. 患者男性, 33 岁, PCL 胫骨止点撕脱骨折。1a: 术前 CT 三维重建示 PCL 胫骨止点撕脱骨折, 骨块与骨床分离; 1b: 导向器定位尖(隧道出口)位于胫骨结节水平外侧缘, 外套筒从股后内侧切口置入, 定位 PCL 骨折块稍下方; 1c, 1d: 镜下监视经导向器由后向前打入导针; 1e: PCL 实质部偏前缘引入高强度缝线, 经隧道牵拉至胫骨前外侧; 1f: 收紧缝线并打结固定, 镜下见骨折复位良好; 1g, 1h: 术后膝关节正位及侧位 X 线片示钛钢板位置佳, 骨折复位好。

Figure 1. A 33-year-old male with a PCL tibial avulsion fracture. 1a: Preoperative CT 3D reconstruction showed avulsion fracture of PCL tibial crest, with bone fragment separated from the bone bed; 1b: Positioning tip of the guide (tunnel outlet) at the lateral border of the tibial tubercle, and the external sleeve was placed through the posteromedial incision to locate slightly below the PCL fracture fragment; 1c, 1d: The guide pin was driven from the back to the front with the guide under the arthroscope; 1e: High-strength sutures were introduced into the partial front of PCL parenchyma and pulled to the anterolateral tibia through the bone tunnel; 1f: The suture was tightened and fixed over the button plate with a knot, while the fracture was well reduced under the arthroscope; 1g, 1h: The anteroposterior and lateral radiographs after surgery showed the fracture fragment well reduced with the button plate in good position.

PCL 胫骨止点撕脱骨折手术方法分为开放手术和关节镜手术^[11-13], 开放手术损伤较大, 术后瘢痕粘连严重, 常引起膝关节功能受限, 而且易损伤腘窝血管、神经, 关节镜手术创伤小、恢复快, 逐渐成为主流的手术方式^[14-16]。传统的 PCL 胫骨止点撕脱骨折的胫骨隧道建立通常采用由前向后的方法, 然而由于腘窝血管、神经较多, 胫骨平台后侧与关节囊间隙较小, 长时间操作引起的软组织肿胀导致术野更加狭窄, 即使在关节镜直视下, 建立隧道时也容易导致严重的并发症, Osti 等^[17]对 39 例 PCL 重建患者进行了平均 3.8 年的随访, 发现中期疗效良好, 但腘动脉的损伤率仍超过 2.5%。Vishwakarma 等^[18]通过双后

内侧入路完成镜下由前向后螺钉固定 PCL 胫骨止点撕脱骨折, 而陈培航等^[19]通过三后内侧入路建立由后向前的胫骨隧道并完成全内后交叉韧带重建, 患者术后均未出现神经、血管损伤, 本团队的前期研究也表明, 关节镜下双后内侧入路使用空心钉联合带齿垫片固定 PCL 胫骨止点撕脱骨折具有创伤小、固定可靠、骨折愈合快、术后患者可早期功能锻炼、改善膝关节功能等优点。本术式采取“4”字体位双后内侧入路, 体位摆放简单, 无需助手全程固定膝关节, 由于患肢平放于手术台, 关节腔内压力小, 术野出血减少, 提高了手术效率。术中采取后向前的隧道建立方法, 可从根本上避免建立胫骨隧道时导针及钻头损伤

腓窝血管、神经,且均在腓肠肌内侧头的内侧缘进行操作,进一步降低对血管、神经的干扰。在后内侧入路关节镜监视下,可准确定位隧道入口,配合自制导向器确定隧道出口位置,可确保隧道出口骨质强度,同时降低损伤腓总神经的风险,术中采用的2.5 mm带尾孔穿线导针建立骨隧道,相比于传统4.5 mm空心钻建立骨隧道,减少骨量丢失,同时降低PCL骨折块周围骨质二次骨折的风险。

综上所述,关节镜下应用自制导向器建立由后向前的胫骨隧道治疗PCL胫骨止点撕脱骨折固定牢固,可避免损伤膝关节重要血管、神经组织,允许早期康复锻炼,膝关节功能恢复良好,短期临床效果满意,可在基层医疗机构推广应用。

参考文献

- [1] Hooper PO 3rd, Silko C, Malcolm TL, et al. Management of posterior cruciate ligament tibial avulsion injuries: a systematic review [J]. *Am J Sports Med*, 2018, 46 (3): 734-742. DOI: 10.1177/0363546517701911.
- [2] 范宁, 藏磊, 郑北辰, 等. 髁间窝形态及胫骨平台倾斜角与后十字韧带胫骨止点撕脱骨折的相关性 [J]. *中华骨科杂志*, 2020, 40 (17): 1197-1205. DOI: 10.3760/cma.j.cn121113-20191206-00494.
Fan N, Zang L, Zheng YC, et al. The correlation between posterior cruciate ligament avulsion fracture and intercondylar notch and tibial slope [J]. *Chinese Journal of Orthopaedics*, 2020, 40 (17): 1197-1205. DOI: 10.3760/cma.j.cn121113-20191206-00494.
- [3] Bi M, Zhao C, Chen J, et al. Arthroscopic suture fixation with autograft augmentation reconstruction for delayed tibial avulsion fractures of the posterior cruciate ligament [J]. *Orthop J Sports Med*, 2020, 8 (8): 2325967120944047. DOI: 10.1177/2325967120944047.
- [4] 战民庆, 高振潮, 尉建杰, 等. 自制双骨道导向器后交叉韧带撕脱骨折复位固定 [J]. *中国矫形外科杂志*, 2023, 31 (1): 67-70. DOI: 10.3977/j.issn.1005-8478.2023.01.13.
Zhan MQ, Gao ZC, Wei JJ, et al. Reduction and fixation of posterior cruciate ligament tibial avulsion fracture with a self-developed double-tunnel guider [J]. *Orthopedic Journal of China*, 2023, 31 (1): 67-70. DOI: 10.3977/j.issn.1005-8478.2023.01.13.
- [5] 姜祖康, 周红星, 张保健, 等. 关节镜下 Ethibond 缝线结合可调节 Endobutton 固定治疗后交叉韧带胫骨止点撕脱骨折 [J]. *中国现代手术学杂志*, 2021, 25 (3): 192-195. DOI: 10.16260/j.cnki.1009-2188.2021.03.007.
Jiang ZK, Zhou HX, Zhang BJ, et al. Internal fixation of adjustable endobutton combined ethibond suture under arthroscopy for posterior or cruciate ligament tibial avulsion fractures [J]. *Chinese Journal of Modern Operative Surgery*, 2021, 25 (3): 192-195. DOI: 10.16260/j.cnki.1009-2188.2021.03.007.
- [6] 郑杰, 蒋伟亚, 赵嘉懿. 关节镜下 TightRope 治疗后交叉韧带撕脱骨折 [J]. *中国内镜杂志*, 2019, 25 (7): 22-25. DOI: 10.3969/j.issn.1007-1989.2019.07.005.
Zheng J, Jiang WY, Zhao JY. Arthroscopic treatment posterior cruciate ligament avulsion fracture with TightRope [J]. *China Journal of Endoscopy*, 2019, 25 (7): 22-25. DOI: 10.3969/j.issn.1007-1989.2019.07.005.
- [7] Zheng W, Hou W, Zhang Z, et al. Results of arthroscopic treatment of acute posterior cruciate ligament avulsion fractures with suspensory fixation [J]. *Arthroscopy*, 2021, 37 (6): 1872-1880. DOI: 10.1016/j.arthro.2021.01.044.
- [8] Zhu W, Lu W, Cui J, et al. Treatment of tibia avulsion fracture of posterior cruciate ligament with high-strength suture fixation under arthroscopy [J]. *Eur J Trauma Emerg Surg*, 2017, 43 (1): 137-143. DOI: 10.1007/s00068-015-0606-9.
- [9] Chen W, Luo W, Chen Z, et al. Treatment of posterior cruciate ligament avulsion fractures of the tibia using a toothed plate and hollow lag screw [J]. *Singapore Med J*, 2016 57 (1): 39-44. DOI: 10.11622/smedj.2016010.
- [10] Katsman A, Strauss EJ, Campbell KA, et al. Posterior cruciate ligament avulsion fractures [J]. *Curr Rev Musculoskelet Med*, 2018, 11 (3): 503-509. DOI: 10.1007/s12178-018-9491-2.
- [11] 刘军, 芮永军, 吴永伟, 等. 自制齿状钩钢板治疗后交叉韧带胫骨止点撕脱骨折 [J]. *中国修复重建外科杂志*, 2017, 31 (6): 765-767. DOI: 10.7507/1002-1892.201611116.
Liu J, Rui YJ, Wu YW, et al. Self made serrated hook steel plate treatment for tibial avulsion fracture of posterior cruciate ligament [J]. *Chinese Journal of Reparative and Reconstructive Surgery*, 2017, 31 (6): 765-767. DOI: 10.7507/1002-1892.201611116.
- [12] Qi H, Lu Y, Li M, et al. Open reduction and internal fixation of the tibial avulsion fracture of the posterior cruciate ligament: which is better, a hollow lag screw combined with a gasket or a homemade hook plate [J]. *BMC Musculoskelet Disord*, 2022, 23 (1): 143. DOI: 10.1186/s12891-022-05096-0.
- [13] Keyhani S, Soleymanha M, Salari A. Treatment of posterior cruciate ligament tibial avulsion: a new modified open direct lateral posterior approach [J]. *J Knee Surg*, 2022, 35 (8): 862-867. DOI: 10.1055/s-0040-1721093.
- [14] 刘玉强, 李明, 刘宁. 镜下"8"字法缝线固定后交叉韧带胫骨撕脱骨折 [J]. *中国矫形外科杂志*, 2022, 30 (2): 174-177. DOI: 10.3977/j.issn.1005-8478.2022.02.17.
Liu YQ, Li M, Liu N. Arthroscopic fixation of posterior cruciate ligament tibial avulsion fracture with figure "8" suture technique [J]. *Orthopedic Journal of China*, 2022, 30 (2): 174-177. DOI: 10.3977/j.issn.1005-8478.2022.02.17.
- [15] 吴市春, 徐伟华, 林文祥, 等. 关节镜下缝线桥技术与常规双隧道缝线技术治疗后交叉韧带止点撕脱骨折的早期疗效比较 [J]. *中国修复重建外科杂志*, 2021, 35 (7): 829-835. DOI: 10.7507/1002-1892.202102080.
Wu SC, Xu WD, Lin WX, et al. Comparison of early effectiveness of arthroscopic suture bridge technique and conventional double

- tunnel suture technique in treatment of avulsion fracture of posterior cruciate ligament insertion [J]. Chinese Journal of Reparative and Reconstructive Surgery, 2021, 35 (7): 829-835. DOI: 10.7507/1002-1892.202102080.
- [16] Rhee SJ, Jang JH, Choi YY, et al. Arthroscopic reduction of posterior cruciate ligament tibial avulsion fracture using two cross-linked pull-out sutures: A surgical technique and case series [J]. Injury, 2019, 50 (3): 804-810. DOI: 10.1016/j.injury.2018.11.022.
- [17] Osti M, Hierzer D, Seibert FJ, et al. The arthroscopic all-inside tibial-inlay reconstruction of the posterior cruciate ligament: medium-term functional results and complication rate [J]. J Knee Surg, 2017, 30 (3): 238-243. DOI: 10.1055/s-0036-1584185.
- [18] Vishwakarma NS, Gali JC, Gali JCF, et al. Dual postero-medial portal technique for posterior cruciate ligament tibial avulsion fracture fixations [J]. Arthrosc Tech, 2021, 10 (10): e2229-e2235. DOI: 10.1016/j.eats.2021.05.030.
- [19] 陈珀航, 顾海峰. 由后向前建立胫骨隧道的全内后交叉韧带重建治疗后交叉韧带损伤的近期疗效 [J]. 中华创伤骨科杂志, 2019, 21 (1): 76-80. DOI: 10.3760/cma.j.issn.1671-7600.2019.01.014.
- Chen JH, Gu HF. Establishment of tibial tunnel via a posterior-anterior approach for all-inside posteriorcruciate ligament reconstruction: short-term outcomes [J]. Chinese Journal of Orthopaedic Trauma, 2019, 21 (1): 76-80. DOI: 10.3760/cma.j.issn.1671-7600.2019.01.014.
- (收稿: 2023-03-25 修回: 2023-12-27)
(同行评议专家: 付国建, 王强, 钱利海)
(本文编辑: 郭秀婷)

读者 · 作者 · 编者

本刊网站新增继续医学教育版块

本刊网站作为杂志的重要传播平台, 一直致力于为广大读者提供多元化的内容和服务。近期, 本刊网站将新增继续医学教育版块, 以更好地满足广大读者, 特别是青年医生的学习需求。

继续医学教育版块将陆续设立专家论坛、演示文稿、教学视频、病例讨论等栏目, 旨在为专业人员提供持续的专业培训和知识更新。专家论坛栏目分享专家们各自的研究成果、观点和见解, 通过讨论和交流, 达到共同学习、共同进步的目的。演示文稿主要分享具有创新性的高水平演讲稿, 图文并茂、重点突出、短小精悍, 让阅读更轻松。此外, 我们还将推出教学视频, 以直观展示骨科相关局部解剖、手术操作等。我们相信, 这个平台将为骨科医生专业的发展注入新的活力, 帮助临床医师不断提升专业水平。

我们诚挚邀请各位骨科同仁积极参与此版块的建设, 贡献您的智慧与经验, 只有广大同行专家的热心参与, 新版块才有活力。我们也诚挚期待广大读者提出宝贵的意见和建议, 只有读者的参与和支持, 才能引起更多的关注和共鸣, 使这个新的版块真正发挥其价值和意义, 起到更好的传播效果。

未来本刊网站将继续着力于为广大读者提供更多优质的内容和服务, 感谢您的关注和支持, 让我们一起为健康中国贡献力量。

敬请关注《中国矫形外科杂志》网站, <http://jxwk.ijournal.cn>

《中国矫形外科杂志》编辑部

2024 年 2 月 4 日