·临床论著·

老年骨关节炎单髁与全膝置换的比较

孟柏屹，李成宇，张骏*

（徐州医科大学附属医院骨科，江苏徐州 221000）

摘要：［**目的**］比较微创单髁置换术（unicompartmental knee arthroplasty, UKA）与全膝置换术（total knee arthroplasty, TKA）治疗老年内侧室骨关节炎（medial compartment knee osteoarthritis, MC-KOA）的临床效果。［**方法**］回顾性分析 2021 年 9 月—2022 年 9 月收治的 109 例老年 MC-KOA 患者的临床资料。根据医患沟通结果，59 例行 UKA 术，另 50 例行 TKA 术。比较两组围手术期、随访及影像资料。［**结果**］UKA 组手术时间 [(61.8±4.7) min *vs* (80.4±6.5) min, *P*<0.001]、切口长度 [(5.7±0.3) cm *vs* (6.9±0.4) cm, *P*<0.001]、术中失血量 [(94.3±13.1) ml *vs* (147.5±19.8) ml, *P*<0.001]、术后引流量 [(169.8±10.0) ml *vs* (366.7±41.1) ml, *P*<0.001]、膝关节自主屈曲至 90°时间 [(13.8±2.2) d *vs* (17.1±2.4) d, *P*<0.001] 及住院时间 [(9.8±1.8) d *vs* (14.4±2.4) d, *P*<0.001] 均显著少于 TKA 组。随时间推移，两组 VAS 评分、KSS 评分、膝伸-屈 ROM、步速、步频及步幅均显著改善（*P*<0.05）；末次随访时，UKA 组 KSS 评分 [(88.2±3.6) *vs* (82.7±3.1), *P*<0.001]、膝伸-屈 ROM [(123.9±5.7)° *vs* (116.4±5.1)°, *P*<0.001]、步速 [(98.4±5.3) cm/s *vs* (85.1±5.9) cm/s, *P*<0.001]、步幅 [(89.3±10.1) cm *vs* (80.1±11.2) cm, *P*<0.001] 显著优于 TKA 组。影像方面，随时间推移，两组末次随访时股胫角、髋-膝-踝角、胫骨近端内侧角、胫骨平台后倾角均显著改善（*P*<0.05）；相应时间点两组间上述影像指标的差异均无统计学意义（*P*>0.05）。［**结论**］老年 MC-KOA 施行微创 UKA 术与 TKA 术均可获得满意的临床疗效，但 UKA 术在减少手术创伤、促进膝关节功能恢复及改善步态方面更具优势。

关键词：老年人，膝内侧室骨性关节炎，单髁置换术，全膝置换术

中图分类号：R684.3 **文献标志码：**A **文章编号：**1005-8478（2024）17-1551-07

Unicompartmental knee arthroplasty versus total knee arthroplasty for medical compartment knee osteoarthritis in elderly

// MENG Bai-yi, LI Cheng-yu, ZHANG Jun. Department of Orthopedics, Affiliated Hospital, Xuzhou Medical University, Xuzhou, Jiangsu 221000, China

Abstract: [**Objective**] To compare clinical outcomes of unicompartmental knee arthroplasty (UKA) versus total knee arthroplasty (TKA) for medial compartment knee osteoarthritis (MC-KOA) in the elderly. [**Methods**] A retrospective analysis was conducted on 109 elderly patients who received knee arthroplasty for MC-KOA from September 2021 to September 2022. According to the preoperative doctor-patient communication, 59 patients underwent UKA, while other 50 patients underwent TKA. The perioperative, follow-up and imaging data of the two groups were compared. [**Results**] The UKA group proved significantly superior to the TKA group in terms of operation time [(61.8±4.7) min *vs* (80.4±6.5) min, *P*<0.001], length of incision, [(5.7±0.3) cm *vs* (6.9±0.4) cm, *P*<0.001], intraoperative blood loss [(94.3±13.1) ml *vs* (147.5±19.8) ml, *P*<0.001], postoperative drainage volume [(169.8±10.0) ml *vs* (366.7±41.1) ml, *P*<0.001], time to regain active knee flexion of 90° [(13.8±2.2) days *vs* (17.1±2.4) days, *P*<0.001], and hospital stay [(9.8±1.8) days *vs* (14.4±2.4) days, *P*<0.001]. As time went on, the VAS and KSS scores, knee extension-flexion ROM, stride speed, stride frequency and stride length were significantly improved in both groups (*P*<0.05). At the last follow-up, the UKA group was also significantly better than the TKA in terms of KSS score [(88.2±3.6) *vs* (82.7±3.1), *P*<0.001], knee extension-flexion ROM [(123.9±5.7)° *vs* (116.4±5.1)°, *P*<0.001], stride speed [(98.4±5.3) cm/s *vs* (85.1±5.9) cm/s, *P*<0.001], stride length [(89.3±10.1)cm *vs* (80.1±11.2) cm, *P*<0.001]. As for imaging, femorotibial angle (FTA), hip-knee-ankle angle (HKA), medial proximal tibial angle (MPTA) and posterior tibial slope (PTS) were significantly improved in both groups at the last follow-up compared with those preoperatively (*P*<0.05). However, there were no significant differences in the above image indexes between the two groups at any corresponding time points (*P*>0.05). [**Conclusion**] Both UKA and TKA do achieve satisfactory clinical consequences for MC-KOA in elderly. In comparison, the UKA has more advantages in reducing surgical trauma, promoting functional recovery of knee joint and improving gait over the TKA.

DOI:10.20184/j.cnki.Issn1005-8478.110197

作者简介：孟柏屹，主治医师，研究方向：关节外科，（电子信箱）mengbaiyi2024@163.com

* **通信作者：**张骏，（电子信箱）greenhandzj@126.com

Key words: elderly, medial compartment knee osteoarthritis (MC-KOA), unicompartmental knee arthroplasty (UKA), total knee arthroplasty (TKA)

膝关节骨性关节炎（knee osteoarthritis, KOA）典型特征为关节软骨面出现继发性骨质增生，致使膝关节出现硬化及囊性病变，引发关节疼痛、功能障碍等症状，与患者年龄、肌力下降、关节或关节周围韧带、软组织损伤等密切相关，严重影响患者生活质量[1, 2]，其中 KOA 最常见的类型是内侧室膝骨性关节炎（medial compartment knee osteoarthritis, MC-KOA）。单髁置换术（unicompartmental knee arthroplasty, UKA）与全膝置换术（total knee arthroplasty, TKA）均为治疗 MC-KOA 的有效术式，通过置入关节假体替代病变关节，逐步恢复膝关节正常的生物力学，旨在缓解膝关节疼痛，矫正畸形，使患者能够得到良好的膝关节活动度并逐步恢复关节功能，提高其生活质量[3, 4]。而既往研究表明，MC-KOA 患者关节软骨破坏多集中于内侧胫股间室，但各膝关节韧带结构完整，对于此类患者来说，若施行破坏正常关节面的 TKA 术式，进一步干扰了膝关节生物力学承受功能，尤其对于老年患者，TKA 术后并发症较多，不利于术后恢复[5, 6]。UKA 手术能够完整保留正常关节面，且对周围软组织及各交叉韧带破坏度较小，患者术后恢复较快[7]。但亦有专家认为，采取 UKA 手术可能因为单髁假体松动、假体下沉、垫片脱位等导致翻修率增加[8, 9]。而随着单髁置换微创技术的引用，加之假体设计及及工艺改进，UKA 手术中假体材料磨损率逐步降低，对于老年 MC-KOA 患者来说，施行何种治疗方式尚存在争议[10, 11]。故本研究进一步分析 UKA 手术与 TKA 手术对老年 MC-KOA 患者的膝关节功能、步态和影像学治疗效果，以期为临床应用提供一定的参考，报道如下。

1 资料与方法

1.1 纳入与排除标准

纳入标准：（1）X 线检查证实为 MC-KOA；（2）年龄 60~75 岁；（3）膝关节内翻畸形<10°；（4）膝关节活动度>90°，屈曲挛缩<15°；（5）经临床及影像学查明各膝关节韧带结构完整；（6）术后均获随访，且随访时间≥半年。

排除标准：（1）多间室骨性关节炎；（2）既往有膝关节手术史；（3）合并有恶性肿瘤或存在重度骨质疏松症；（4）合并严重重要器官功能障碍或难以耐受手术者。

1.2 一般资料

回顾性分析本院 2021 年 9 月—2022 年 9 月收治的老年 MC-KOA 患者的临床资料，其中 109 例符合上述纳入标准，纳入本研究。根据医患沟通结果，59 例行 UKA 术（UKA 组），另 50 例行 TKA 术（TKA 组）。两组患者一般资料比较见表 1。两组患者年龄、性别、病程、BMI、侧别、K-L 分级等一般资料的比较差异均无统计学意义（P>0.05）。本研究经医院伦理委员会批准，患者均知情同意。

表 1. 两组患者术前一般资料对比
Table 1. Comparison of preoperative general data between the two groups

指标	UKA 组（n=59）	TKA 组（n=50）	P 值
年龄 (岁, $\bar{x}\pm s$)	67.2±1.8	66.9±1.7	0.376
性别 (例, 男/女)	32/27	29/21	0.693
病程 (月, $\bar{x}\pm s$)	12.1±2.0	11.8±1.9	0.426
BMI (kg/m^2, $\bar{x}\pm s$)	22.4±1.7	22.8±1.9	0.249
侧别 (例, 左/右)	28/31	23/27	0.879
K-L 分级 (例, I/II/III/IV)	0/3/46/10	0/1/44/5	0.707

1.3 手术方法

UKA 组：患者取仰卧位，行静脉插管全身麻醉，术侧肢体置于大腿托架上。行髌骨内侧切口，上端横平髌骨上缘，下端至胫骨结节内侧。并充分暴露内侧间室，探查前后交叉韧带及各间室退变情况，确定前交叉韧带结构完整、外间室及髌骨间室未严重受损，遂行 UKA 治疗。切除内侧半月板并行骨赘清理，胫骨前端安置胫骨截骨导向器，使其紧贴于前交叉韧带止点保持 5°~6°后倾截骨，根据截骨量选择合适假体尺寸。随后行股骨截骨，对股骨远端进行研磨，并行后髁骨赘及残余内侧半月板清理，测量膝关节屈曲及伸直间隙，根据测量结果进行截骨，去除多余骨组织。做好胫骨模板插入定位，沿模板凹槽切骨、开槽，将胫骨试模、股骨试模及半月板衬垫安装至所需位置，判断膝关节稳定情况及半月板衬垫有无撞击，测量膝关节屈曲及伸直间隙是否平衡，依次安装假体并予以固定，清理残余骨水泥，再次确定稳定性后冲洗切口，留置引流，关闭切口并加压包扎。

TKA 组：术前准备操作同上，取膝关节正中切口，股内侧入路，切开关节囊后行脂肪垫、增生滑膜

切除，外推髌骨，充分暴露手术区域，切除半月板、前后交叉韧带及骨赘，注意保护内外侧韧带。胫骨向前脱位，给予胫骨远端截骨；股骨远端截骨保持 5° 外翻，注意截骨时需避免关节脱位。根据截骨情况选择合适假体，试模测试膝关节内外侧间隙及稳定性后安装假体，骨水泥固定假体，清理残余骨水泥，检查关节间隙和对线，再次确定髌骨轨迹并固定髌骨位置，留置引流，关闭切口并加压包扎。

术后常规弹力绷带加压包扎，UKA 组患者术后 48 h 拔除引流管，TKA 组 72 h 内拔除引流管，术后常规消炎镇痛及抗感染治疗。

1.4 评价指标

记录患者围手术期资料，包括手术时间、切口长度、术中失血量、术后引流量、下地行走时间、切口愈合等级、膝关节自主屈曲至 90°时间、住院时间、治疗费用及早期并发症。采用疼痛视觉模拟评分（visual analogue scale, VAS）[12]、美国膝关节协会（Knee Society score, KSS）评分[13]、膝伸-屈活动度（range of motion, ROM）、步态运动学指标（包括步速、步频、步幅）变化及随访过程中感染、脱位、翻修手术等相关事件发生情况及晚期并发症评价临床效果。行影像学检查，测量两组患者股胫角（femoro tibial angle, FTA）、髋-膝-踝角（hip-knee-ankle angle, HKA）、胫骨近端内侧角（medial proximal tibia angle, MPTA）、胫骨平台后倾角（posterior tibial slope, PTS）。

1.5 统计学方法

使用 SPSS 24.0 软件进行统计学分析，计量资料以 $\bar{x}\pm s$ 表示，满足正态分布时两组组间比较行独立 t 检验，组内两时间比较行配对 T 检验；计数资料行 χ^2 或连续性校正 χ^2 检验；等级资料两组比较采用 *Mann-whitney U* 检验，组内比较采用多个相关资料的 *Friedman* 检验。$P<0.05$ 为差异具有统计学意义。

2 结 果

2.1 围手术期资料

两组患者均顺利完成手术，术中无严重并发症发生。两组患者围手术期比较见表 2。UKA 组手术时间、切口长度、术中失血量、术后引流量、膝关节自主屈曲至 90°时间及住院时间均显著小于 TKA 组（$P<0.05$），两组下地时间、切口愈合等级及治疗费用的比较差异无统计学意义（$P>0.05$），未出现深静脉血栓或肺动脉栓塞病例，术后均无切口感染。

表 2. 两组患者围手术期资料比较
Table 2. Comparison of perioperative data between the two groups

指标	UKA 组（n=59）	TKA 组（n=50）	P 值
手术时间 (min, $\bar{x}\pm s$)	61.8±4.7	80.4±6.5	**<0.001**
切口长度 (cm, $\bar{x}\pm s$)	5.7±0.3	6.9±0.4	**<0.001**
术中失血量 (ml, $\bar{x}\pm s$)	94.3±13.1	147.5±19.8	**<0.001**
术后引流量 (ml, $\bar{x}\pm s$)	169.8±10.0	366.7±41.1	**<0.001**
下地时间 (h, $\bar{x}\pm s$)	30.8±3.9	30.5±3.7	0.683
膝关节自主屈曲至 90° 时间 (d, $\bar{x}\pm s$)	13.8±2.2	17.1±2.4	**<0.001**
切口愈合等级 (例, 甲/乙/丙)	58/1/0	48/2/0	0.472
住院时间 (d, $\bar{x}\pm s$)	9.8±1.8	14.4±2.4	**<0.001**
治疗费用 (万元, $\bar{x}\pm s$)	5.0±0.8	5.2±0.9	0.222

2.2 随访结果

所有患者均获随访，随访时间平均（14.0±1.0）个月。两组随访结果见表 3，随时间推移，VAS 评分、KSS 功能评分、膝伸-屈 ROM、步速、步频及步幅均显著改善（$P<0.05$）；术前两组间上述指标的差异均无统计学意义（$P>0.05$），末次随访时，UKA 组 KSS 功能评分、膝伸-屈 ROM、步速、步幅均显著优于 TKA 组（$P<0.05$），两组 VAS 评分、步频对比差异无统计学意义（$P>0.05$）。

表 3. 两组患者随访资料（$\bar{x}\pm s$）与比较
Table 3. Comparison of follow-up data between the two groups ($\bar{x}\pm s$)

指标	时间点	UKA 组（n=59）	TKA 组（n=50）	P 值
VAS 评分 (分)	术前	5.2±0.4	5.1±0.5	0.249
	末次随访	1.1±0.3	1.2±0.3	0.086
	P 值	**<0.001**	**<0.001**	
KSS 评分 (分)	术前	56.8±4.9	56.4±4.7	0.666
	末次随访	88.2±3.6	82.7±3.1	**<0.001**
	P 值	**<0.001**	**<0.001**	
膝伸-屈 ROM (°)	术前	89.7±8.9	89.3±8.4	0.811
	末次随访	123.9±5.7	116.4±5.1	**<0.001**
	P 值	**<0.001**	**<0.001**	
步速 (cm/s)	术前	60.3±6.1	59.2±5.7	0.336
	末次随访	98.4±5.3	85.1±5.9	**<0.001**
	P 值	**<0.001**	**<0.001**	
步频 (步/分)	术前	92.8±10.1	93.1±10.4	0.879
	末次随访	115.7±12.3	111.4±11.8	0.067
	P 值	**<0.001**	**<0.001**	
步幅 (cm)	术前	61.2±9.4	60.9±10.1	0.873
	末次随访	89.3±10.1	80.1±11.2	**<0.001**
	P 值	**<0.001**	**<0.001**	

UKA 组术后存在一过性膝前疼痛 4 例，但未出现局部皮肤红肿，TKA 组术后存在经常性轻度膝前疼痛 6 例，伴膝关节活动受限，局部无红肿，X 线复查显示均未出现假体松动或脱位，针对并发症，对患者予对症治疗并指导患者行功能锻炼促进恢复，患者疼痛情况得到明显改善，无需要翻修或再次住院治疗病例。末次随访时两组患者膝关节活动度及关节功能得到明显改善。

2.3　影像评估

两组影像评估结果见表 4，随时间推移，两组 FTA、PTS、HKA、MPTA 均显著改善（$P<0.05$）；相应时间点，两组间上述影像指标的差异均无统计学意义（$P>0.05$），末次随访时两组患者均无假体周围松动、感染、假体周围骨折发生。典型病例见图 1，2。

表 4. 两组患者影像资料（$\bar{x}\pm s$）与比较
Table 4. Comparison of imaging data between the two groups ($\bar{x}\pm s$)

指标	时间点	UKA 组（n=59）	TKA 组（n=50）	P 值
FTA (°)	术前	184.1±6.2	182.3±5.8	0.123
	末次随访	171.1±5.0	169.8±4.7	0.167
	P 值	**<0.001**	**<0.001**	
HKA (°)	术前	168.8±2.1	169.3±2.4	0.249
	末次随访	176.1±2.3	175.5±2.1	0.161
	P 值	**<0.001**	**<0.001**	
MPTA (°)	术前	75.4±3.8	74.8±3.1	0.374
	末次随访	89.6±2.1	90.1±1.9	0.199
	P 值	**<0.001**	**<0.001**	
PTS (°)	术前	8.5±0.8	8.6±0.9	0.541
	末次随访	7.9±0.3	8.0±0.4	0.139
	P 值	**<0.001**	**<0.001**	

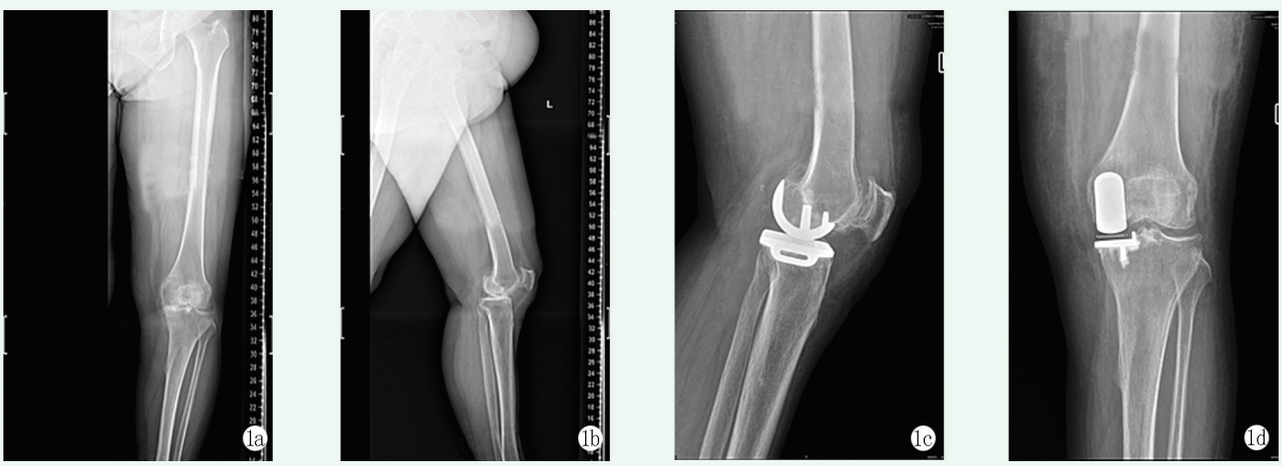

图 1. 患者男性，45 岁。1a, 1b: 术前下肢全长 X 线片示左膝 MC-KOA 表现，轻度膝内翻；1c, 1d: UKA 术后 X 线片示假体关节对位匹配合适，下肢力线正常。

Figure 1. A 45-year-old male. 1a, 1b: Preoperative full-length radiographs of lower limbs showed MC-KOA of the left knee joint, with mild varus of the knee; 1c, 1d: Radiographs after UKA showed that prosthetic components in proper position with normal alignment of the lower limb.

3　讨　论

近年来，随着假体制造工艺的不断改进、外科医师手术熟练度的不断增加及手术适应证的不断完善，微创 UKA 手术在 MC-KOA 患者中的应用越来越广泛[14, 15]。其在维持膝关节活动的生理结构及生物力学特性的同时，进一步避免因假体后续出现的系列问题而导致的翻修率升高问题，且对于手术耐受性较差、同时合并多种基础疾病的老年 MC-KOA 患者，微创 UKA 手术或许更能满足其置换病变关节、降低并发症需求[16, 17]。

卢文海等[18]通过研究发现，与 TKA 手术相比，对膝关节内侧间室重度骨关节炎患者施行 UKA 手术能明显缩短手术时间、住院时间，减少术中失血量及术后引流量，与本研究结论相似。因微创手术视野及操作空间的局限性，术中定位、截骨、假体安放等操作技术难度较大，且需特殊配套器械协助完成手术，可能在一定程度上增加手术时间，但因 UKA 手术仅置换病变膝关节间室，同时保留前交叉韧带及部分膝关节解剖结构，综合而言，相较于 TKA 手术，UKA 手术操作更为简便，所需手术时间更短。而微创置换对操作区域周围软组织损伤较小，术中创伤较轻，术中患者失血量更少，术后引流量较少，可尽早拔管，便于术后功能锻炼，故相较于 TKA 组，UKA 患者术后膝关节自主屈曲至 90°时间及住院时间更短。本研

究两组末次随访时 VAS 评分、KSS 评分、膝伸-屈 ROM、步速、步频及步幅较术前均明显改善，提示 TKA 及 UKA 手术治疗 MC-KOA 均能改善患者膝关节疼痛不适症状，并促进患者膝关节功能恢复，这一结果与马尚等[19]报道一致。但不同之处在于，本研究发现 UKA 组末次随访时 KSS 评分、步速、步幅明显优于 TKA 组，提示相较于 UKA 手术，UKA 手术患者的本体感觉更好，患者能更好地从事日常活动，这可能与 UKA 手术切口较小，且术中对膝关节生理结构保留更为完整、未破坏股四头肌功能及前后交叉韧带有关，与相关报道一致[20, 21]。

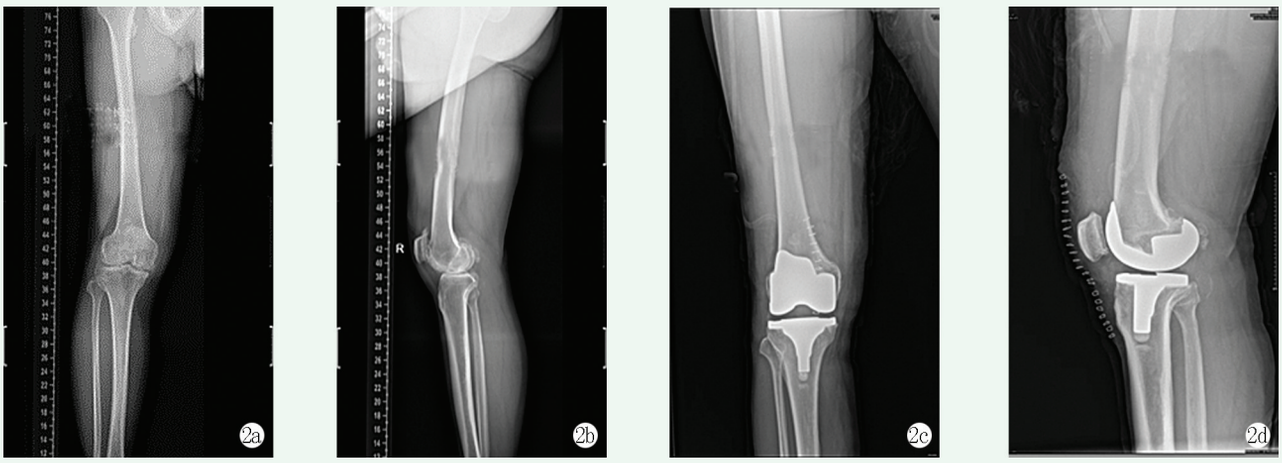

图 2. 患者男性，51 岁。2a, 2b: 术前下肢全长 X 线片显示右膝 MC-KOA，关节对位关系欠佳，关节间隙狭窄；2c, 2d: TKA 术后 X 线片示全膝假体对位匹配合适，下肢力线正常。

Figure 2. A 51-year-old male. 2a, 2b: Preoperative full-length radiographs of lower limbs showed MC-KOA of the right knee, with poor joint alignment and joint space stenosis; 2c, 2d: Radiographs after TKA showed all knee prosthetic componenets in proper position, with normal alibnment of the lower limbs.

有研究表明，术后不同下肢冠状位力线对 UKA 术疗效的影响不同[22]。程宇翔等[22]也指出，下肢力线过度内翻及过度外翻均与 UKA 术后翻修率存在一定相关性，前者可能加重聚乙烯磨损，而后者可能导致外侧间室退变，均易导致术后翻修率增加。因 MC-KOA 导致的下肢力线改变，TKA 主要通过松懈关节囊及侧副韧带达到促进肢体力线恢复目的，而 UKA 术后下肢力线主要与截骨及垫片对关节间隙的填充存在紧密联系。本研究中，两组随访期间均未出现翻修病例，且末次随访时 FTA、HKA、MPTA、PTS 均得到明显改善，且两组间对比差异无统计学意义，与相关研究结果一致[24, 25]，提示 UKA 术及 TKA 术影像学疗效类似，均能使患者获得良好下肢冠状位力线恢复。

综上所述，对于老年 MC-KOA 患者施行微创 UKA 术与 TKA 术均可获得满意的临床疗效，但与 TKA 术相比，微创 UKA 术在缩短手术时间、住院时间、减少术中失血量及促进患者步态恢复方面存在一定优势，且在维持膝关节稳定、使患者获得更佳的本体感觉方面更优。本研究不足：未充分考虑性别、假体类型等因素对步态的影响，且样本量相对少，有待后续进一步研究。

参考文献

[1] 高晨鑫, 丁浩源, 姚捷, 等 . 单髁置换术与全膝关节置换术在治疗膝内侧单间室骨性关节炎术后早期关节遗忘度中的比较 [J] . 生物骨科材料与临床研究, 2023, 20 (6) : 14-19. DOI: 10.3969/j.issn.1672-5972.2023.06.003.
Gao CX, Ding HY, Yao J, et al. Forgotten joint score: Early comparison between total and unicompartmental knee arthroplasty in medial single compartment osteoarthritis of knee [J] . Orthopaedic Biomechanics Materials and Clinical Study, 2023, 20 (6) : 14-19. DOI: 10.3969/j.issn.1672-5972.2023.06.003.

[2] 陈禺, 阮世强, 陈蝴蝶, 等 . 膝骨性关节炎影像评级与疼痛症状相关性 [J] . 中国矫形外科杂志, 2022, 30 (7) : 620-624. DOI: 10.3977/j.issn.1005-8478.2022.07.09.
Chen Y, Ruan SQ, Chen HD, et al. Correlation between pain symptoms and radiographic grades in knee osteoarthritis [J] . Orthopedic Journal of China, 2022, 30 (7) : 620-624. DOI: 10.3977/j.issn.1005-8478.2022.07.09.

[3] 郭振中, 李朝阳, 褚会军, 等 . 单髁关节置换治疗膝内侧骨性关节炎的临床效果及对 KSS 评分的影响 [J] . 河北医药, 2022, 44 (11) : 1695-1698. DOI: 10.3969/j.issn.1002-7386.2022.11.023.
Guo ZZ, Li ZY, Chu HJ, et al. The clinical efficacy of unicondylar joint replacement in treatment of knee medial osteoarthritis and its effects on KSS score [J] . Hebei Medical Journal, 2022, 44 (11) : 1695-1698. DOI: 10.3969/j.issn.1002-7386.2022.11.023.

[4] 包杭生, 冯宗权, 邹勇根 . 三种术式治疗膝骨关节炎的凝血与临床比较 [J] . 中国矫形外科杂志, 2023, 31 (1) : 15-20. DOI: 10.3977/j.issn.1005-8478.2023.01.03.
Bao HS, Feng ZQ, Zou YG. Effect of three surgical procedures for knee osteoarthritis on coagulation and clinical outcomes [J] . Orthopedic Journal of China, 2023, 31 (1) : 15-20. DOI: 10.3977/j.issn.1005-8478.2023.01.03.

[5] 张智, 张楠之, 吉喆, 等 . 全膝关节置换术治疗老年膝关节骨性关节炎临床效果及影响因素分析 [J] . 临床误诊误治, 2022, 35 (8) : 86-89. DOI: 10.3969/j.issn.1002-3429.2022.08.021.
Zhang Z, Zhang NZ, Ji Z, et al. Clinical effect and influencing factors of total knee arthroplasty in the treatment of senile knee osteoarthritis [J] . Clinical Misdiagnosis & Mistherapy, 2022, 35 (8) : 86-89. DOI: 10.3969/j.issn.1002-3429.2022.08.021.

[6] Lim JA, Thahir A. Perioperative management of elderly patients with osteoarthritis requiring total knee arthroplasty [J] . J Perioper Pract, 2021, 31 (6) : 209-214. DOI: 10.1177/1750458920936940.

[7] 袁札根, 卿勇, 孙淑梅, 等 . 膝内侧室骨性关节炎单髁置换 60 岁上下比较 [J] . 中国矫形外科杂志, 2023, 31 (13) : 1158-1163. DOI: 10.3977/j.issn.1005-8478.2023.13.02.
Yuan ZG, Qing Y, Sun SM, et al. Comparison of unicompartmental knee arthroplasty for anteromedial osteoarthritis between patients older and younger than 60 years old [J] . Orthopedic Journal of China, 2023, 31 (13) : 1158-1163. DOI: 10.3977/j.issn.1005-8478.2023.13.02.

[8] 唐杞衡, 周一新, 王兆伦, 等 . 60 岁以下患者膝关节内侧人工单髁置换术的近期疗效 [J] . 中国修复重建外科杂志, 2022, 36 (9) : 1098-1102.
Tang QH, Zhou YX, Wang ZL, et al. Short-term outcome of medial unicondylar knee replacement in patients under 60 years of age [J] . Chinese Journal of Reparative and Reconstructive Surgery, 2022, 36 (9) : 1098-1102.

[9] Rodriguez M, Heida K, Rider DE, et al. Occupational outcomes and revision rates for medial unicondylar knee arthroplasty in U.S. military service members [J] . J Knee Surg, 2022, 35 (13) : 1393-1400. DOI: 10.1055/s-0041-1723968.

[10] Deng M, Hu Y, Zhang Z, et al. Unicondylar knee replacement versus total knee replacement for the treatment of medial knee osteoarthritis: a systematic review and meta-analysis [J] . Arch Orthop Trauma Surg, 2021, 141 (8) : 1361-1372. DOI: 10.1007/s00402-021-03790-7.

[11] 杨天翔, 张博文, 张晋宁, 等 . 单髁与全膝关节置换术治疗膝单间室骨关节炎的早期疗效比较 [J] . 临床骨科杂志, 2023, 26 (1) : 47-51. DOI: 10.3969/j.issn.1008-0287.2023.01.015.
Yang TX, Zhang BW, Zhang JN, et al. Early efficacy of unicompartmental knee arthroplasty versus total knee arthroplasty in the treatment of unicompartmental knee osteoarthritis [J] . Journal of Clinical Orthopaedics, 2023, 26 (1) : 47-51. DOI: 10.3969/j.issn.1008-0287.2023.01.015.

[12] 严广斌 . 视觉模拟评分法 [J] . 中华关节外科杂志 (电子版) , 2014, 8 (2) : 273.
Yan GB. Visual analog scoring [J] . Chinese Journal of Joint Surgery (Electronic Edition) , 2014, 8 (2) : 273.

[13] Insall JN, Dorr LD, Scott RD, et al. Rationale of the Knee Society Clinical Rating System [J] . Clin Orthop Relat Res, 1989, 248 (248) : 13-14.

[14] 李晨恺, 张子安, 李涛, 等 . 膝关节活动平台单髁置换中期并发症分析 [J] . 中国矫形外科杂志, 2022, 30 (3) : 193-197. DOI: 10.3977/j.issn.1005-8478.2022.03.01.
Li CK, Zhang ZA, Li T, et al. An analysis on mid-term complications of mobile-bearing medial unicompartmental knee arthroplasty [J] . Orthopedic Journal of China, 2022, 30 (3) : 193-197. DOI: 10.3977/j.issn.1005-8478.2022.03.01.

[15] 王卫刚, 杨植栋, 冯宗权, 等 . 膝关节固定平台单髁假体置换的中期随访评价 [J] . 中国组织工程研究, 2021, 25 (3) : 368-373. DOI: 10.3969/j.issn.2095-4344.2986.
Wang WG, Yang ZD, Feng ZQ, et al. A mid-term clinical follow-up of unicompartmental knee arthroplasty with fixed bearing [J] . Chinese Journal of Tissue Engineering Research, 2021, 25 (3) : 368-373. DOI: 10.3969/j.issn.2095-4344.2986.

[16] 杨涛, 薛龙, 文涛, 等 . 外侧与内侧单髁置换术治疗膝关节单间室骨关节炎中期临床疗效的对比研究 [J] . 中华骨与关节外科杂志, 2020, 13 (9) : 723-728. DOI: 10.3969/j.issn.2095-9958.2020.09.05.
Yang T, Xue L, Wen T, et al. A comparative study of medium-term efficacy of lateral versus medial unicompartmental knee arthroplasty in treatment of unicompartmental osteoarthritis of the knee [J] . Chinese Journal of Bone and Joint Surgery, 2020, 13 (9) : 723-728. DOI: 10.3969/j.issn.2095-9958.2020.09.05.

[17] Lee QJ, Chang WYE, Wong YC. Mid-term survivorship of fixed bearing unicondylar knee arthroplasty with no exclusion of early PFJ arthritis or ACL deficiency: Analysis of clinical and radiological predictors [J] . J Orthop Surg (Hong Kong) , 2022, 30 (3) : 10225536221141782. DOI: 10.1177/10225536221141782.

[18] 卢文海, 孙少松, 史思峰 . 全膝关节置换术与单髁置换术对膝关节前内侧骨关节炎肢体功能和并发症的早期疗效分析 [J] . 川北医学院学报, 2023, 38 (2) : 217-220. DOI: 10.3969/j.issn.1005-3697.2023.02.017.
Lu WH, Sun SS, Shi SF. Effects of total knee arthroplasty and unicompartmental knee arthroplasty on limb function and complications in patients with anteromedial knee osteoarthritis [J] . Journal of North Sichuan Medical College, 2023, 38 (2) : 217-220. DOI: 10.3969/j.issn.1005-3697.2023.02.017.

[19] 马尚, 王上增 . 单室膝骨关节炎单髁与全膝置换术短期效果比较 [J] . 中国矫形外科杂志, 2021, 29 (15) : 1359-1363. DOI: 10.3977/j.issn.1005-8478.2021.15.04.
Ma S, Wang SZ. Comparison of short-term outcomes of unicompartmental knee arthroplasty versus total knee arthroplasty for medial uni-compartmental knee osteoarthritis [J] . Orthopedic Journal of China, 2021, 29 (15) : 1359-1363. DOI: 10.3977/j.issn.1005-8478.2021.15.04.

[20] 那日苏, 姜永辰, 陈平, 等 . 膝骨关节炎高龄患者单髁置换术后

下肢平衡功能及步态评价 [J] . 实用骨科杂志, 2022, 28 (11) : 1039-1042. DOI: 10.13795/j.cnki.sgkz.2022.11.012.
Na RS, Jiang YC, Chen P, et al. Evaluation of lower limb balance function and gait in elderly patients with knee osteoarthritis after monocondylar replacement [J] . Journal of Practical Orthopedics, 2022, 28 (11) : 1039- 1042. DOI: 10.13795/j.cnki.sgkz.2022.11.012.

[21] Li M, Fu G, Huang W, et al. Alterations of kinematics in knees after single versus multiple radius femoral prostheses total knee arthroplasty: a retrospective study [J] . BMC Musculoskelet Disord, 2020, 21 (1) : 434. DOI: 10.1186/s12891-020-03425-9.

[22] 程宇翔, 陈歌, 陈建, 等 . 膝骨关节炎单髁置换术后下肢冠状位力线对早期临床效果的影响 [J] . 骨科, 2022, 13 (3) : 198-203, 211. DOI: 10.3969/j.issn.1674-8573.2022.03.002.
Cheng YX, Chen G, Chen J, et al. Influence of postoperative coronal alignment on early clinical efficacy after unicompartmental knee arthroplasty for knee osteoarthritis [J] . Orthopaedics, 2022, 13 (3) : 198- 203, 211. DOI: 10.3969/j.issn.1674- 8573.2022.03.002.

[23] 黄强, 曾羿, 胡钦胜, 等 . 单髁关节置换术与全膝关节置换术治疗膝关节内侧间室重度骨关节炎的比较研究 [J] . 中国修复重建外科杂志, 2021, 35 (9) : 1125- 1132. DOI: 10.7507/1002-1892.202103181.
Huang Q, Zeng Y, Hu QS, et al. Comparison of unicompartmental knee arthroplasty and total knee arthroplasty in the treatment of severe medial compartment osteoarthritis [J] . Chinese Journal of Reparative and Reconstructive Surgery, 2021, 35 (9) : 1125- 1132. DOI: 10.7507/1002-1892.202103181.

[24] 延净德, 胡彬, 谢兴文, 等 . 单髁置换术治疗高龄膝关节内侧间室骨性关节炎的疗效观察 [J] . 中国骨与关节损伤杂志, 2023, 38 (10) : 1073- 1076. DOI: 10.7531/j.issn.1672- 9935.2023.10.017.
Yan JD, Hu B, Xie XW, et al. Clinical observation of monocondylar replacement in the treatment of medial ventricular osteoarthritis of knee joint in elderly patients [J] . Chinese Journal of Bone and Joint Injuty, 2023, 38 (10) : 1073- 1076. DOI: 10.7531/j.issn.1672-9935.2023.10.017.

[25] 芦浩, 王鹏, 王智勇, 等 . 单髁关节置换术与全膝关节置换术对内侧单间室膝骨关节炎患者围术期指标和膝关节功能和术后并发症的影响 [J] . 河北医学, 2023, 29 (2) : 317- 322. DOI: 10.3969/j.issn.1006-6233.2023.02.027.
Lu H, Wang P, Wang ZY, et al. Effects of unicompartmental knee arthroplasty and total knee arthroplasty on perioperative indexes, knee function and postoperative complications in patients with medial unicompartmental knee osteoarthritis [J] . Hebei Medical Journal, 2023, 29 (2) : 317- 322. DOI: 10.3969/j.issn.1006- 6233.2023.02. 027.

（收稿:2024-03-13 修回:2024-06-04）
（同行评议专家：付存磊，李明）
（本文编辑：闫承杰）

读者 · 作者 · 编者

本刊对部分稿件实行开放获取发表的公告

随着信息技术的快速发展，学术期刊的传播方式也在不断演变。其中，期刊开放获取发表（open access, OA）已经成为一种趋势。此种出版模式在论文发表后，读者可以免费阅读、下载、复制、分发。故此，使得作者的论文能够迅速和广泛地传播，促进了学术交流和知识共享，提升您文章的被引机率和学术影响力，也扩大了期刊的读者群体，为骨科同行提供了快捷的参考和借鉴，有助于临床工作水平和质量的进步。本刊决定即日起对部分稿件实行开放获取发表模式。

本刊将从可刊用稿件中精选部分优秀稿件，经作者同意，实行开放获取发表，自稿件定稿后 1 个月内，即可在本刊网站快速开放获取发表。欢迎广大作者选用此模式展示自己的文稿，让更多的读者能够方便地获取您的学术论文。

未来本刊网站将继续着力于为广大读者提供更多优质的内容和服务，感谢您的关注和支持，让我们一起为《中国矫形外科杂志》的不断发展贡献力量。

敬请关注《中国矫形外科杂志》网站，http://jxwk.ijournal.cn

《中国矫形外科杂志》编辑部
2024 年 2 月 22 日