

· 临床研究 ·

开放获取

股骨头坏死伞状植骨联合带血管蒂髂骨移植

潘风雨, 徐宁, 罗毅, 马壮

(联勤保障部队第 970 医院关节外科, 山东烟台 264002)

摘要: [目的] 探索应用伞状植骨联合带血管蒂髂骨移植治疗成人股骨头坏死的临床效果。[方法] 对本院 2018 年 6 月—2022 年 12 月收治的 21 例 (25 髋) 成人股骨头坏死病例临床资料进行了回顾性分析。均以伞状植骨联合带血管蒂髂骨移植治疗, 评价临床疗效及影像学结果。[结果] 所有病患术程顺利, 术中无神经、血管损伤等并发症, 术后伤口延迟愈合 2 例。均获随访, 平均 (18.5±4.2) 个月。末次随访显示: II 期 15 髋均有明显改善; III 期 7 髋中有 6 髋有改善, 1 髋不变; IV 期中 3 个髋, 1 髋有改善, 1 髋未变, 1 髋进展后行关节置换治疗。与术前相比, 术后 6 个月和末次随访时 VAS 评分有显著降低 [(6.0±1.2), (2.0±0.7), (1.2±0.4), $P<0.001$]; 而 Harris 评分 [(66.3±7.4), (87.8±6.1), (90.0±4.5), $P<0.001$]、髋关节屈曲 [(75.8±5.7)°, (90.3±5.6)°, (97.6±2.9)°, $P<0.001$]、外旋 [(24.6±1.2)°, (29.1±1.5)°, (32.0±1.0)°, $P<0.001$] 和内旋 ROM [(25.5±1.2)°, (30.2±2.0)°, (32.2±1.6)°, $P<0.001$] 均显著增加。影像学显示末次随访时 Ficat 分期、坏死面积和股骨头关节面塌陷情况均较术前显著变化, 总体明显改善 ($P<0.05$)。[结论] 股骨头坏死伞状植骨联合带血管蒂髂骨移植临床疗效满意, 带血运髂骨移植可能为股骨头提供新的血液供应系统, 利于防止股骨头塌陷。

关键词: 股骨头坏死, 保髋, 带血管蒂骨块, 伞状植骨

中图分类号: R681.8 **文献标志码:** A **文章编号:** 1005-8478 (2024) 18-1712-05

Umbrella-shaped bone grafting combined with vascular pedicle iliac bone transfer for femoral head necrosis // PAN Feng-yu, XU Ning, LUO Yi, MA Zhuang. Department of Joint Surgery, The 970th Hospital, Joint Logistic Support Force of PLA, Yantai 264002, China

Abstract: [Objective] To explore the clinical effect of umbrella-shaped bone grafting combined with vascular pedicle iliac bone transfer in the treatment of adult femoral head necrosis. [Methods] A retrospective study was conducted on 21 adults (25 hips) who received hip preservation treatment for femoral head necrosis in our hospital from June 2018 to December 2022. All patients were treated with umbrella-shaped bone grafting combined with vascular pedicle iliac bone transfer, and the clinical efficacy and imaging results were evaluated. [Results] All the patients had operation performed smoothly, with no complications, such as nerve and vascular injury, despite of delayed wound healing after operation noted in 2 cases. All patients were followed up for (18.5±4.2) months, and at the final follow-up, all 15 hips in stage II showed significant improvement, while 6 hips showed improvement and 1 hip remained unchanged in the 7 hips of stage III, and 1 hip improved, 1 hip remained unchanged, and 1 hip underwent revision total hip arthroplasty in the 3 hips in stage IV. As time went from that preoperatively, 6 months postoperatively and the latest follow-up, the VAS scores significantly decreased [(6.0±1.2), (2.0±0.7), (1.2±0.4), $P<0.001$]; whereas Harris score [(66.3±7.4), (87.8±6.1), (90.0±4.5), $P<0.001$], hip flexion [(75.8±5.7)°, (90.3±5.6)°, (97.6±2.9)°, $P<0.001$], external rotation range of motion (ROM) [(24.6±1.2)°, (29.1±1.5)°, (32.0±1.0)°, $P<0.001$] and internal rotation ROM [(25.5±1.2)°, (30.2±2.0)°, (32.2±1.6)°, $P<0.001$] significantly increased. Imaging showed that Ficat stage, necrotic area and articular surface collapse of femoral head at the last follow-up were significantly changed compared with those before surgery, with overall significant improvements ($P<0.05$). [Conclusion] The umbrella bone grafting combined with vascular pedicle iliac bone transfer for femoral head necrosis does achieve satisfactory clinical consequences, and transported vascularized iliac bone may provide a new blood supply system for femoral head to be benefit to prevent the collapse of the femoral head.

Key words: femoral head necrosis, hip preservation, vascular pedicle bone, umbrella bone grafting

中青年股骨头缺血性坏死如果得不到及时治疗, 会出现股骨头塌陷、骨性关节炎, 严重影响关节功

能。如何使股骨头重获血液供应, 阻止病情进展, 避免后期股骨头塌陷和过早的关节置换术是目前临床研

究的重点^[1]。在保髌治疗手术中带血管的骨移植术，主要包括带旋髂深动脉的髌骨块移位和吻合血管的游离的腓骨移植术^[2-4]。带血管蒂髌骨块移植对供区影响较小，为提高股骨头坏死的治疗效果，本团队对植骨方式进行了改进，将自体松质骨条呈伞状植入股骨头内进行填充和支撑，将带血管蒂的髌骨块植入股骨头颈部的骨槽内^[5]，为坏死的股骨头注入新的血液供应，期望达到股骨头复活的目的。总结本院2018年6月—2022年12月采用此术式治疗21例（25髌）股骨头缺血性坏死病例，临床疗效满意，现汇报如下。

1 临床资料

1.1 一般资料

2018年6月—2022年12月，对21例（25髌）股骨头坏死患者应用自体松质骨伞状植骨联合带血管蒂的髌骨移植治疗。其中，双侧股骨头缺血性坏死4例；男16例（19髌），女5例（6髌）；年龄20~50岁，平均 (34.2 ± 6.1) 岁。病因为训练伤5例（5髌），深海潜水7例（8髌），使用激素5例（7髌），酗酒4例（5髌）；术前影像检查均符合股骨头坏死（图1a），Ficat分期：I期0髌，II期15髌，III期7髌，IV期3髌。所有患者均无明显手术禁忌且耐受手术，患髌疼痛或活动明显受限。本研究获医院伦理委员会审查批准，所有患者全部签署了知情同意书。

1.2 手术方法

应用改良Smith-Peterson切口（图1b），在腹股沟韧带上方0.5~1 cm处，寻找旋髂深血管，沿腹股沟韧带外侧半解剖，至旋髂深动静脉血管进入髌骨。尽量延长血管蒂长度在7~11 cm，切取髌骨块约4 cm×2 cm×2 cm，保留筋膜应比骨块稍大。另外切取2 cm×2 cm×2 cm髌骨块，制成长0.5 cm、宽约0.3 cm的小骨条备用（图1c）。

在髌前下棘股直肌附着处用纱布条将股直肌适当分离提起，分离保护关节囊前方的选股外侧动脉分支，这些血管一般靠近股骨颈的基底部，靠近头颈部解剖一般不会损伤。纵行切开前侧关节囊，显露股骨头的头颈部，在股骨颈头部交界处开槽，宽约2 cm长约3 cm，深入股骨头内，测量欲植入的髌骨块外径，可适当缩小髌骨块的大小，使其大小与开窗相符。自开窗处用软钻头向股骨头下钻孔，用自行设计的钻头（图1d）扩窗。在C形臂X线机透视下，刮除股骨头内死骨至软骨下5 mm左右^[6]。将自体小松

质骨条呈伞状植入该股骨头空腔内，用自治钢棒锤击紧密，将带深血管蒂的髌骨块植入骨窗，再次锤紧，注意锤击时要避开血管蒂部，形成类似蘑菇蕈状支撑（图1e, 1f）。以1~2枚可吸收螺钉将髌骨块和股骨颈部固定，一定要穿透对侧骨皮质。反复冲洗伤口，由深到浅关闭并于患髌置入引流管。

在术前半小时内预防性应用抗生素，于术后24 h停用。选择48 h后拔除引流。术后静滴低分子右旋糖苷500 ml/d，连续5 d；口服阿司匹林300 mg/次，2次/d。3个月后可少量负重，6个月后完全负重。

1.3 评价标准

收集并分析围手术期资料。临床疗效评价指标包括，VAS评分、Harris髌关节评分和髌关节活动度（range of motion, ROM）。行影像检查，依据X线片及髌部MRI的表现，以明确病变的范围及严重程度，按Ficat分期评价股骨头改变，观察股骨头塌陷情况。

1.4 统计学方法

采用SPSS 26.0软件进行统计学分析。计量资料以 $\bar{x}\pm s$ 表示，符合正态分布，采用配对T检验；计数资料选择Fisher确切概率法。 $P<0.05$ 表明差异有统计学意义。

2 结果

2.1 临床结果

21例（25髌）患者均顺利手术，术中无神经、血管损伤等并发症，手术时间150~240 min，平均 (187.5 ± 27.0) min；术中及术后出血量累计130~300 ml，平均 (193.8 ± 18.7) ml。术后均无下肢深静脉栓塞等严重并发症发生，切口延迟愈合2例。

21例（25髌）全获随访，随访时间为14~36个月，平均 (18.5 ± 4.2) 个月。末次随访时，II期15髌均有所改善；III期7髌中有6髌改善，1髌无变化；IV期3髌中，1髌改善，1髌无变化，1髌恶化。症状改善者占88%；症状不变或恶化者占12%。随访资料见表1，与术前相比，末次随访时髌关节疼痛VAS评分显著降低（ $P<0.05$ ）；而Harris评分及髌关节活动度ROM显著增加（ $P<0.05$ ）。至末次随访时，仅1例因股骨头进一步塌陷且疼痛显著加重而行关节置换治疗。

2.2 影像评估

影像评估结果见表2，与术前比较，末次随访时25髌的Ficat分期、病灶面积、关节面塌陷情况均有显著变化，总体呈显著改善（ $P<0.05$ ）。所有患者股骨头内植骨均愈合，愈合时间为4~8个月，平均

(5.2±1.1) 个月。至末次随访时, 仅 1 例出现股骨头进一步塌陷。典型病例随访影像见图 1g, 1h。

表 1. 21 例 (25 髋) 患者临床资料 ($\bar{x} \pm s$) 与比较
Table 1. Comparison of clinical data in the 21 patients (25 hips) ($\bar{x} \pm s$)

指标	术前	术后 6 个月	末次随访	P 值
VAS 评分 (分)	6.0±1.2	2.0±0.7	1.2±0.4	<0.001
Harris 评分 (分)	66.3±7.4	87.8±6.1	90.0±4.5	<0.001
髋伸屈 ROM (°)	75.8±5.7	90.3±5.6	97.6±2.9	<0.001
髋外旋 ROM (°)	24.6±1.2	29.1±1.5	32.0±1.0	<0.001
髋内旋 ROM (°)	25.5±1.2	30.2±2.0	32.2±1.6	<0.001

表 2. 21 例 (25 髋) 患者髋影像结果与比较
Table 2. Comparison of radiographic data in the 21 patients (25 hips)

指标	术前	术后 6 个月	末次随访	P 值
Ficat 分期 (髋, I/II/III/IV)	0/15/7/3	13/8/2/2	15/6/2/2	<0.001
病灶面积 (髋, <15%/15%~30%/>30%)	15/10/0	21/3/1	22/2/1	0.018
股骨头塌陷 (髋, 未塌陷/塌陷)	0/25	22/3	23/2	<0.001

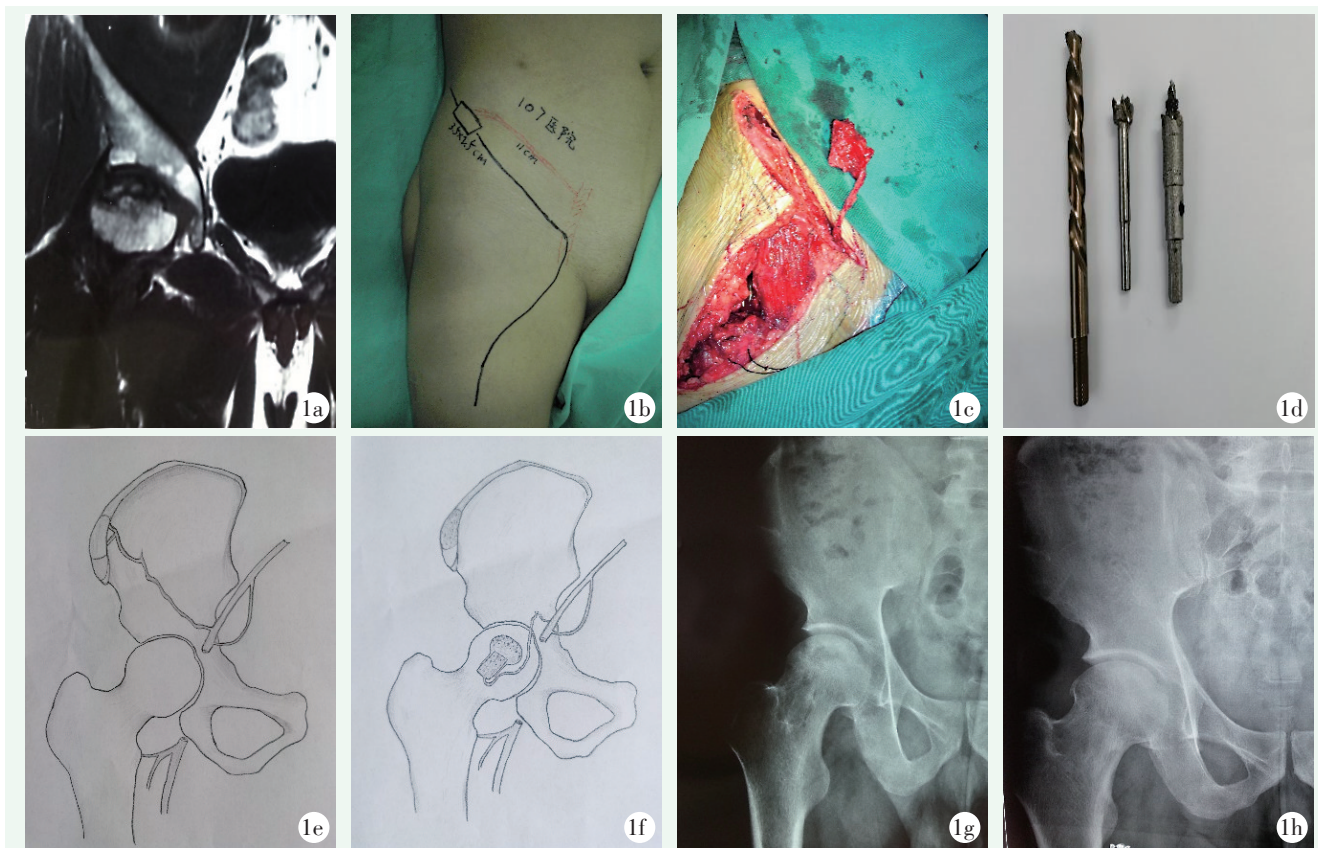


图 1. 患者男性, 37 岁。1a: 术前冠状位 MRI 显示右侧股骨头坏死; 1b: 术前标记改良 Smith-Peterson 切口; 1c: 术中游离带血运髂骨块, 髂骨块渗血明显; 1d: 自制改进的钻头; 1e, 1f: 骨骼块与血管走行模式图; 1g: 术后 X 线片示植骨充分, 股骨头形态好; 1h: 术后 1 年 X 线片示关节间隙正常, 关节面平整。

Figure 1. A 37-year-old male. 1a: Preoperative coronal MRI showed necrosis of the right femoral head; 1b: Preoperative labeling of improved Smith-Peterson incision; 1c: An iliac crest bone block with vascular pedicle was freed during the operation, which oozed blood obviously; 1d: Self-made improved drill bit set; 1e, 1f: Diagram of circulation pattern of bone iliac block and blood vessels before and after transfer; 1g: Postoperative radiographs showed sufficient bone grafting and good shape of femoral head; 1h: X-ray 1 year after operation showed normal joint space and smooth joint surface.

3 讨论

临床关于股骨头缺血坏死保髋治疗, 手术设计理念多依据血液循环障碍引发股骨头缺血坏死的病理特点。通过清除死骨和纤维肉芽组织、改善股骨头血供、给予股骨头有效的支撑, 防止股骨头塌陷、促进新骨的生成作为目标^[7-9]。为了同时实现以上保髋目标, 本研究采用股骨头坏死伞状植骨联合带血管蒂髂骨移植进行治疗: (1) 彻底刮除死骨与开窗减压相结合。刮除股骨头内死骨利于植骨和新骨长入, 开窗减压以期达到阻断股骨头内高压及缺血恶性循环的目的; (2) 伞状植骨可以使股骨头软骨下的骨面在较长时间内获得支撑, 防止股骨头塌陷, 也利于局部成骨; (3) 带血管的髂骨块移植能够给股骨头提供新的血液供应, 改善股骨头血液循环, 从而促进坏死区域新骨形成和植入骨愈合^[9]。Zhao等^[10]通过对2190例患者采用带蒂髂骨瓣移植治疗股骨头坏死的多中心研究也证实该方法的有效性。为提高临床疗效, 本团队对植骨方式进行了改进。将自体小松质骨条呈伞状植入股骨头空腔内, 起到填充和支撑作用, 将带血管蒂的髂骨块移植入股骨头颈部的骨槽内, 可以促进新骨和血管的生成, 也避免了股骨头的进一步塌陷^[11]。

手术技术要点: (1) 旋髂深血管寻找要点: 旋髂深血管一般在腹股沟韧带上下约1cm的范围自股动脉或髂外动脉发出, 沿腹股沟韧带上方0.5~1cm寻找旋髂深血管, 腹内斜肌与腹横肌之间, 沿腹股沟韧带外侧半解剖, 至旋髂深动静脉血管进入髂肌^[12], 要使血管蒂的长度尽量延长, 以免血管蒂过紧造成血管痉挛, 影响移植骨的血供; (2) 多保留血管的软组织袖套: 适当多保留旋髂深血管周围的软组织袖套, 可以减少对血管蒂的刺激, 减少血管痉挛和血管危象的发生; (3) 切开显露改进, 保留股直肌: 以往是在股直肌髂前下棘附着处1cm左右切断股直肌止点, 作者进行了改进, 肌间隙游离, 用纱布条悬吊, 同样能够达到关节显露的目的, 同时由于没有切断股直肌, 术后局部疼痛症状更轻, 髋关节功能恢复更快; (4) 开窗的方法: 先在欲开窗的股骨颈位置用克氏针沿边缘部位钻一排孔, 穿透单层骨皮质即可, 用骨刀开窗时可以避免股骨颈骨折和劈裂; (5) 清除股骨头内死骨的方法: 坏死骨清除的程度直接影响术后疗效^[13]。作者在股骨颈头颈部开窗, 使移植骨尽可能地深入股骨头内, 在软钻钻孔后, 作者用自己改良的电钻头磨除股骨头内死骨, 可使坏死骨得到彻底的清

除, 同时根据电钻头的深浅, 初步掌握股骨头内死骨磨除的范围。植入髂骨块之前, 先用自体松质骨条呈伞状植入股骨头内以填塞坏死区, 形成伞状支撑, 不但有加强支撑的作用, 还可以补充和强化髂骨块填塞不紧密的问题; (6) 用可吸收螺钉固定植入的髂骨块, 可以增加髂骨块的稳定性^[14], 也不影响远期MRI随访。

总之, 股骨头坏死伞状植骨联合带血管蒂的髂骨块移植治疗中青年患者股骨头缺血性坏死是一种非常有效的方法, 能够使股骨头坏死区复活, 明显改善患者髋关节的功能, 提高其生活质量, 推后关节置换的时间。

参考文献

- [1] Wan J, Hu Y, Li J, et al. Comparison of the outcome of different bone grafts combined with modified core decompression for the treatment of ARCO II stage femoral head necrosis [J]. *Int Orthop*, 2022, 46 (9): 1955-1962. DOI: 10.1007/s00264-022-05418-w.
- [2] Li BR, Qin KR, Liu BY, et al. Clinical application of the musculo-periosteal iliac flap for osteonecrosis of the femoral head [J]. *Ann Plast Surg*, 2021, 87 (6): e129-e136. DOI: 10.1097/SAP.0000000000003007.
- [3] Lau HW, Wong KC, Ho K, et al. Long-term outcome of vascularized iliac bone grafting for osteonecrosis of femoral head: A retrospective study with 17-year follow-up [J]. *J Orthop Surg (Hong Kong)*, 2021, 29 (1): 2309499021996842. DOI: 10.1177/2309499021996842.
- [4] Zhao D, Wang B, Liu B. Vascularized iliac bone flap transfer for early and middle stages of osteonecrosis of the femoral head [J]. *JBJS Essent Surg Tech*, 2019, 9 (1): e5. DOI: 10.2106/JBJS.ST.18.00023.
- [5] 陈宁, 韦标方. 高位股骨头颈开窗植骨治疗中青年 ARCO III期股骨头坏死 [J]. *中国矫形外科杂志*, 2020, 28 (7): 597-601. DOI: 10.3977/j.issn.1005-8478.2020.07.05.
Chen N, Wei BF. Strut bone grafting through femoral head-neck fenestration for ARCO stage III osteonecrosis of the femoral head in young and middle-aged [J]. *Orthopedic Journal of China*, 2020, 28 (7): 597-601. DOI: 10.3977/j.issn.1005-8478.2020.07.05.
- [6] 倘艳锋, 曹向阳, 岳辰, 等. 围塌陷期股骨头坏死的头颈开窗植骨 [J]. *中国矫形外科杂志*, 2022, 30 (16): 1512-1515. DOI: 10.3977/j.issn.1005-8478.2022.16.15.
Tang YF, Cao XY, Yue C, et al. Head-neck fenestration bone autografting for pericollapse-stage femur head necrosis [J]. *Orthopedic Journal of China*, 2022, 30 (16): 1512-1515. DOI: 10.3977/j.issn.1005-8478.2022.16.15.
- [7] Yang F, Wei Q, Chen X, et al. Vascularized pedicle iliac bone grafts as a hip-preserving surgery for femur head necrosis: a systematic review [J]. *J Orthop Surg Res*, 2019, 14 (1): 270. DOI: 10.1186/s13018-019-1262-2.

- [8] Xie H, Wang B, Tian S, et al. Retrospective long-term follow-up survival analysis of the management of osteonecrosis of the femoral head with pedicled vascularized iliac bone graft transfer [J]. *J Arthroplasty*, 2019, 34 (8) : 1585-1592. DOI: 10.1016/j.arth.2019.03.069.
- [9] Feng W, Chen J, Wu K, et al. A comparative study of cortico-cancellous iliac bone graft with or without the combination of vascularized greater trochanter flap for the management of femoral head osteonecrosis: a minimum 6 years follow-up [J]. *BMC Musculoskeletal Disord*, 2019, 20 (1) : 298. DOI: 10.1186/s12891-019-2613-1.
- [10] Zhao D, Xie H, Xu Y, et al. Management of osteonecrosis of the femoral head with pedicled iliac bone flap transfer: A multicenter study of 2190 patients [J]. *Microsurgery*, 2017, 37 (8) : 896-901. DOI: 10.1002/micr.30195.
- [11] 鞠玉亮, 管士伟, 王磊, 等. 导向环锯减压植骨治疗早中期股骨头坏死 [J]. *中国矫形外科杂志*, 2023, 31 (11) : 1045-1047, 1051. DOI: 10.3977/j.issn.1005-8478.2023.11.18.
- Ju YL, Guan SW, Wang L, et al. Core decompression and bone grafting with guided trephine for early-middle-stage femoral head necrosis [J]. *Orthopedic Journal of China*, 2023, 31 (11) : 1045-1047, 1051. DOI: 10.3977/j.issn.1005-8478.2023.11.18.
- [12] Wu P, Xiao Y, Qing L, et al. Comparison of retrograde anatomy iliac bone flap grafting versus anterograde anatomy iliac bone flap grafting for treatment of osteonecrosis of the femoral head [J]. *J Orthop Surg Res*, 2023, 18 (1) : 130. DOI: 10.1186/s13018-023-03617-8.
- [13] Zeng YR, He S, Feng WJ, et al. Vascularised greater trochanter bone graft, combined free iliac flap and impaction bone grafting for osteonecrosis of the femoral head [J]. *Int Orthop*, 2013, 37 (3) : 391-398. DOI: 10.1007/s00264-012-1773-5.
- [14] Cheng Q, Zhao FC, Xu SZ, et al. Modified trapdoor procedures using autogenous tricortical iliac graft without preserving the broken cartilage for treatment of osteonecrosis of the femoral head: a prospective cohort study with historical controls [J]. *J Orthop Surg Res*, 2020, 15 (1) : 183. DOI: 10.1186/s13018-020-01691-w.
- (收稿: 2024-03-01 修回: 2024-04-22)
(同行评议专家: 滕学仁, 潘昭勋, 徐强)
(本文编辑: 郭秀婷)

读者 · 作者 · 编者

本刊对部分稿件实行开放获取发表的公告

随着信息技术的快速发展, 学术期刊的传播方式也在不断演变。其中, 期刊开放获取发表 (open access, OA) 已经成为一种趋势。此种出版模式在论文发表后, 读者可以免费阅读、下载、复制、分发。故此, 使得作者的论文能够迅速和广泛地传播, 促进了学术交流和知识共享, 提升您文章的被引机率和学术影响力, 也扩大了期刊的读者群体, 为骨科同行提供了快捷的参考和借鉴, 有助于临床工作水平和质量的进步。本刊决定即日起对部分稿件实行开放获取发表模式。

本刊将从可刊用稿件中精选部分优秀稿件, 经作者同意, 实行开放获取发表, 自稿件定稿后 1 个月内, 即可在本刊网站快速开放获取发表。欢迎广大作者选用此模式展示自己的文稿, 让更多的读者能够方便地获取您的学术论文。

未来本刊网站将继续着力于为广大读者提供更多优质的内容和服务, 感谢您的关注和支持, 让我们一起为《中国矫形外科杂志》的不断发展贡献力量。

敬请关注《中国矫形外科杂志》网站, <http://jxwk.ijournal.cn>

《中国矫形外科杂志》编辑部

2024 年 4 月 22 日