

· 临床研究 ·

伴神经功能损伤胸腰椎骨折微创通道减压经皮椎弓根钉固定[△]

孙小刚, 李杰, 柴星宇, 郝清海, 李庆超*

(滕州市中心人民医院脊柱外科, 山东滕州 277599)

摘要: [目的] 探讨微创扩张通道减压联合纯 A-P 椎弓根内固定治疗 A3 型胸腰椎骨折伴神经功能损伤的临床疗效。[方法] 回顾性分析 2022 年 8 月—2023 年 8 月本院收治的 16 例胸腰椎骨折合并神经损伤且采用上述术式治疗患者的临床资料, 评估临床及影像结果。[结果] 所有患者均顺利完成手术, 无严重并发症。随访时间平均 (9.4±3.9) 个月, 与术前相比, 术后 3 个月及末次随访时 VAS 评分 [(7.4±0.6), (1.8±0.6), (0.7±0.7), $P<0.001$]、ODI 评分 [(81.8±8.7), (16.5±4.6), (9.4±4.1), $P<0.001$]、JOA 评分 [(6.6±1.5), (22.5±1.5), (26.8±1.3), $P<0.001$] 及 ASIA 评级 [例, A/B/C/D/E, (0/0/0/16/0), (0/0/0/0/16), (0/0/0/0/16), $P<0.001$] 显著改善。影像方面, 与术前相比, 术后 3 个月及末次随访时骨折椎体前缘高度比 [(61.4±12.9)%, (94.3±3.6)%, (92.1±4.0)%, $P<0.001$]、节段后凸角 [(9.2±5.4)°, (0.9±1.5)°, (1.0±1.5)°, $P<0.001$] 均显著改善。[结论] 微创扩张通道减压联合纯 A-P 经皮椎弓根螺钉固定治疗胸腰椎 A3 型骨折伴轻微神经损伤可显著矫正畸形, 改善神经功能。

关键词: 胸腰椎爆裂性骨折, 纯前后技术, 经皮椎弓根螺钉, 神经功能损伤, 椎管减压

中图分类号: R683.2 **文献标志码:** A **文章编号:** 1005-8478 (2024) 22-2097-04

Minimally invasive decompression and percutaneous pedicle screw fixation for thoracolumbar fractures with neurological deficits // SUN Xiao-gang, LI Jie, CHAI Xing-yu, HAO Qing-hai, LI Qing-chao. Department of Spine Surgery, Tengzhou Central People's Hospital, Tengzhou, Shandong 277599, China

Abstract: [Objective] To evaluate the surgical efficacy of minimally invasive expansive decompression combined with anteroposterior pedicle screw fixation for type A3 thoracolumbar fractures with neurological deficits. [Methods] A retrospective analysis was conducted on 16 patients who received abovementioned surgical treatment for thoracolumbar fractures with nerve injuries between August 2022 and August 2023. The clinical and imaging documents were evaluated. [Results] All patients underwent the surgery successfully without any severe complications, and followed up for (9.4±3.9) months in mean. Compared to those preoperatively, the VAS score [(7.4±0.6), (1.8±0.6), (0.7±0.7), $P<0.001$] and ODI score [(81.8±8.7), (16.5±4.6), (9.4±4.1), $P<0.001$] significantly decreased, while JOA scores significantly increased [(6.6±1.5), (22.5±1.5), (26.8±1.3), $P<0.001$] 3 months postoperatively and at the final follow-up. In term of neurological function, 9 patients recovered to ASIA grade E 1 week postoperatively, additionally, all the 16 patients returned to ASIA grade E at the latest follow-up. Regarding to imaging, the anterior vertebral height ratio (AVHR) increased significantly [(61.4±12.9)%, (94.3±3.6)%, (92.1±4.0)%, $P<0.001$], while local kyphotic angle (LKA) decreased significantly [(9.2±5.4)°, (0.9±1.5)°, (1.0±1.5)°, $P<0.001$] with time preoperatively, 3 months postoperatively and latest follow-up. [Conclusion] The minimally invasive expansive decompression combined with pure anteroposterior percutaneous pedicle screw fixation is effective in correcting deformity and improving neurological function for type A3 thoracolumbar fractures with nerve injuries.

Key words: thoracolumbar burst fractures, pure anteroposterior technique, percutaneous pedicle screw, neurological impairment, spinal decompression

创伤性胸腰椎爆裂性骨折约占脊柱骨折的 10%~20%^[1], 多数发生在机械负荷最大的胸腰段交界性区域 (AO Spine 胸腰椎分类系统 A3 或 A4 亚型)^[2]。爆裂性骨折会累及椎体中柱而导致椎管内骨块占位, 从而导致脊髓、马尾神经受到压迫出现神经功能的损

伤。传统后路手术有效性已得到证实^[3], 但其对椎旁肌肉的剥离以及软组织韧带的损伤在所难免。

随着脊柱外科微创技术的飞速发展, 经皮椎弓根螺钉内固定术已被广泛应用于无神经症状的胸腰椎骨折^[4, 5], 但合并神经功能损伤的胸腰椎爆裂骨折常需

DOI:10.20184/j.cnki.Issn1005-8478.110292

△基金项目: 枣庄市科技计划发展项目 (编号: 2023NS34)

作者简介: 孙小刚, 主治医师, 研究方向: 脊柱外科精准治疗, (电话)0632-5532510, (电子信箱)tzsxxg1118@163.com

* 通信作者: 李庆超, (电话)0632-5532510, (电子信箱)liqc1985@163.com

要对椎管减压及骨块复位，这可能使手术回归到传统开放治疗。微创经椎间孔入路腰椎间融合术 (minimally invasive transforaminal lumbar interbody fusion, MIS-TLIF) 已被成功运用于治疗退变性腰椎疾病^[6, 7]，为实现手术的微创化，本研究将 MIS-TLIF 术中的减压技术与纯前后位 (anteroposterior, A-P) 经椎弓根螺钉内固定技术相结合，治疗 16 例伴有神经功能损伤的胸腰椎爆裂性骨折患者，取得较好临床疗效，报告如下。

1 临床资料

1.1 一般资料

回顾性分析本院 2022 年 8 月—2023 年 8 月收治的 16 例伴有轻微神经功能障碍的单个胸腰椎爆裂性骨折患者的临床资料，其中男 9 例，女 7 例；年龄 15~62 岁，平均 (42.9±14.7) 岁，临床表现为明显的腰背部疼痛、单侧或双侧下肢麻木和无力或神经激惹症状、伴有/无膀胱刺激症状。所有患者无其他合并损伤、无骨质疏松。根据胸腰椎骨折 AO 分型^[2]，16 例均为 A3、N2 型。根据美国脊柱损伤协会评分标准，所有患者均为 D 级损伤。本研究经医院伦理委员会审批，所有患者术前均签署手术知情同意书。

1.2 手术方法

麻醉成功后取俯卧位，C 形臂 X 线机透视标准正位像即上终板平行一线影；定位确定手术节段并标记椎弓根投影。将症状侧或椎管骨块压迫较重一侧作为通道减压手术区域并于体表标记。穿刺针通过皮肤切口到达椎弓根外侧缘即椎弓根投影 3 点钟位置。AP 位放射投影，调整穿刺针进针方向，使穿刺针投影与标准正位像终板投影平行。将穿刺针通过合适矢状角度进入椎弓根 20~25 mm，确保针头保持在椎弓根内侧壁投影外侧。调整 C 形臂 X 线机透视标准侧位，透视确认置换导丝。在导丝区切开皮肤约 15 mm，依次插入分级套管及保护套，将合适直径和长度的椎弓根螺钉置入椎体。选择合适长度轻度前凸弧度的连接棒从尾侧插入连接椎弓根螺钉，撑开复位椎体，锁紧螺母。根据切口标记位置放置扩张通道至关节突关节区域，枪式咬骨钳切除关节突内侧 1/2 及部分椎板进行开窗，显露硬膜囊外侧间隙，应用神经探针或“L”形复位装置沿椎弓根内侧滑入椎管后，采用旋转加压的方式将骨块推回椎体内。将减压侧按预先置入的导丝轨迹置入经皮钉，并选择与对侧长度及弧度一致的连接棒撑开复位，C 形臂 X 线机透视侧

位完成手术。清洗所有切口，逐层缝合，放置引流。

1.3 评价指标

记录手术时间、术中出血量、并发症等。采用疼痛视觉模拟 (visual analogue scale, VAS) 评分、Oswestry 功能障碍指数 (Oswestry disability index, ODI)、日本骨科协会 (Japanese Orthopaedic Association, JOA) 腰评分和美国脊柱损伤协会 (American Spinal Injury Association, ASIA) 损伤评分评价临床效果。行影像检查，记录骨折椎体前缘高度比 (anterior vertebral height ratio, AVHR) 和节段后凸角 (local kyphotic angle, LKA)。

1.4 统计学方法

采用 SPSS 26.0 软件对数据进行统计分析。计量数据以 $\bar{x} \pm s$ 表示，资料呈正态分布时，采用单因素方差分析，两两比较采用 LSD 法；资料呈非正态分布时，采用秩和检验。 $P < 0.05$ 为差异有统计学意义。

2 结果

2.1 临床结果

16 例患者均顺利完成手术，术中无神经损伤、脑脊液漏等并发症。手术时间 80~175 min，平均 (123.7±30.3) min，术中出血量 80~200 ml，平均 (128.1±32.5) ml，随访时间 6~14 个月，平均 (9.4±3.9) 个月。临床结果见表 1，与术前相比，术后 3 个月及末次随访，VAS 及 ODI 评分显著降低 ($P < 0.05$)，JOA 评分显著增加 ($P < 0.05$)。术后 1 周 9 例患者神经功能恢复至 E 级；术后 3 个月及末次随访时所有患者神经功能均恢复正常。

2.2 影像评估

影像结果见表 1，与术前相比，术后 3 个月及末次随访 AVHR 显著增加 ($P < 0.05$)，CKA 显著减小 ($P < 0.05$)。末次随访与术后 3 个月比较，AVHR、LKA 角略有丢失，但差异无统计学意义 ($P = 0.455$ ； $P = 0.916$)。典型临床病例见图 1。

3 讨论

经椎弓根螺钉可以显著降低 PLC 损伤，作为脊柱后方的稳定结构 PLC 由棘上韧带、棘间韧带、黄韧带和关节囊共同构成，当胸腰椎爆裂骨折导致脊柱前中柱损伤时，PLC 发挥抗旋转、抗剪切等应力保护脊柱防止移位的作用^[8]。经椎弓根钉通过椎旁肌肉的钝性扩张可以明显减少损伤，并在减少出血量及

降低术后疼痛方面具有优势^[4, 5]。在经皮椎弓根钉置入过程中, 为确保置钉准确, 需反复透视正侧位影像来确定置钉深度及与椎弓根内侧缘的关系, 这无疑会增加手术时间及放射线职业暴露风险。纯 A-P 技术经皮椎弓根螺钉通过透视置钉椎体绝对正位完成置入, 在手术过程中, 通过减少透视的次数, 来降低 X 线辐射带来的损害, 并获得与开放式手术同样的置钉强度及准确率^[9, 10]。后路手术通过伤椎上下置钉及撑开对压缩椎体进行复位, 并利用撑开过程中对后纵韧

带的牵张完成对椎管内尤其是腹侧骨块的复位及对椎管的间接减压。然而在实际手术过程中, 由于后纵韧带的完整性及后上缘骨块翻转等因素, 并不是所有的椎管内骨块都能得到满意的复位效果, 事实上由于椎管有自发性重塑性, 有报告认为, 创伤性椎管占位不宜行椎管直接减压^[11]。作者认为, 及时有效的复位椎管内骨块、解除神经压迫, 仍然是治疗的关键。研究证实, 通过小切口及正中微创通道切除棘突及部分椎板, 可有效显露椎管, 完成减压及骨块复位^[12, 13]。

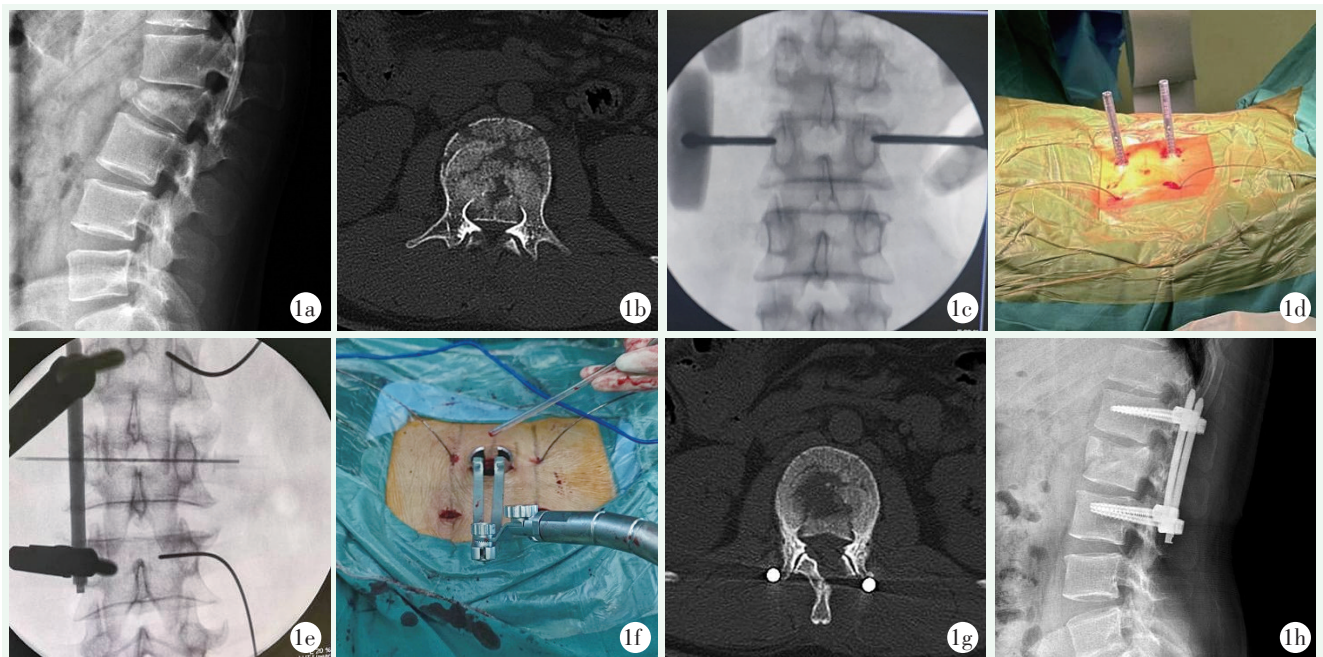


图 1. 患者男性, 24 岁, L₂ 椎体爆裂性骨折伴左下肢疼痛, ASIA 神经功能 D 级, 行微创扩张通道联合纯 A-P 椎弓根内固定术治疗。1a: 术前侧位 X 线片示 L₂ 椎体压缩骨折、后凸畸形, AVHR 32%, CKA 角 21°; 1b: 术前 CT 示椎管内骨块后移, 椎管占位; 1c: 穿刺进针方向与正位终板投影平行; 1d, 1e: 预留导丝, 减压对侧撑开复位; 1f: 微创扩张通道暴露减压区域; 1g: 术后 CT 示骨块复位, 椎管减压良好; 1h: 术后侧位 X 线片示椎体高度恢复, 后凸得到纠正, AHRV 92%, CKA 角 0°。

Figure 1. A 24-year-old male suffered L₂ burst fracture with ASIA grade D, and underwent minimally invasive expansive decompression combined with pure A-P percutaneous pedicle screw fixation surgery. 1a: Preoperative lateral X-ray showed L₂ wedge change with AVHR of 32%, LKA of 21°; 1b: Preoperative CT revealed posterior displacement of bony fragments and spinal canal decreased; 1c: Guide pins placed in direction aligned with the projection of the endplate in the anteroposterior view; 1d, 1e: Distracting on the contralateral side for reduction; 1f: Minimally invasive dilating channel to expose the decompression area; 1g: Postoperative CT demonstrated proper bony fragment reduction and good decompression of the spinal canal; 1h: Postoperative lateral X-ray showed good fracture reduction with AVHR of 92%, and LKA angle of 0°.

本研究通过关节突区域放置微创扩张通道, 切除部分椎板及少量内侧关节突, 显露减压区域, 并在减压时已完成对侧撑开间接复位, 有利于减少椎管内骨块并分散塌陷椎体应力, 沿硬膜外侧间隙探查及复位椎体后缘骨块, 可保留棘突并最大限度减少对脊神经的侵扰。该术式可改善 VAS、ODI 及 JOA 评分, 有效恢复椎体前缘高度、纠正后凸, 在末次随访中, 所有患者神经功能都达到了 E 级, 无显著矫正丢失。另外, 有研究将 UBE 技术应用于胸腰椎爆裂性骨折

椎管的减压及骨块的复位, 取得了良好的效果^[14]; 作者认为微创扩张通道下减压仍然具有优势: (1) 微创扩张通道可以放置在任何需要减压的位置, 术中也可以通过蛇形臂的微调来实现精准减压及更灵活的操作空间; (2) 在辅助照明下, 可以利用双极电凝及止血材料来轻松实现手术区域尤其是椎管内的止血; (3) 在止血及硬膜保护下, 可以直视下更充分地探查并复位骨块。

表 1. 16 例患者临床和影像资料比较

Table 1. Comparison of clinical and imaging data of 16 patients

指标	术前	术后 3 个月	末次随访	P 值
VAS 评分 (分, $\bar{x} \pm s$)	7.4 \pm 0.6	1.8 \pm 0.6	0.7 \pm 0.7	<0.001
ODI 评分 (% , $\bar{x} \pm s$)	81.8 \pm 8.7	16.5 \pm 4.6	9.4 \pm 4.1	<0.001
JOA 评分 (分, $\bar{x} \pm s$)	6.6 \pm 1.5	22.5 \pm 1.5	26.8 \pm 1.3	<0.001
ASIA 评级 (例, A/B/C/D/E)	0/0/0/16/0	0/0/0/16	0/0/0/16	<0.001
AVHR (% , $\bar{x} \pm s$)	61.4 \pm 12.9	94.3 \pm 3.6	92.1 \pm 4.0	<0.001
LKA ($^{\circ}$, $\bar{x} \pm s$)	9.2 \pm 5.4	0.9 \pm 1.5	1.0 \pm 1.5	<0.001

本研究的局限性：(1) 研究在单中心进行，样本量相对较小，随访时间短。仍需开展大样本前瞻性对照研究提高证据水平；(2) 仅选择神经功能损伤 D 级的胸腰椎 A3 型骨折，后期有必要增加手术适应证的覆盖范围。

综上所述，微创扩张通道联合纯 A-P 椎弓根螺钉内固定治疗胸腰椎 A3 型骨折伴轻微神经损伤可显著矫正畸形，改善神经功能。

参考文献

- [1] Rosenthal BD, Boody BS, Jenkins TJ, et al. Thoracolumbar burst fractures [J]. Clin Spine Surg, 2018, 31 (4): 143–151. DOI: 10.1097/BSD.0000000000000634.
- [2] Vaccaro AR, Oner C, Kepler CK, et al. AOSpine thoracolumbar spine injury classification system: fracture description, neurological status, and key modifiers [J]. Spine, 2013, 38 (23): 2028–2037. DOI: 10.1097/BRS.0b013e3182a8a381.
- [3] Węglowski R, Polak P, Piech P. Evaluation of long-term surgical treatment outcomes of thoraco-lumbar spinal fractures—follow-up period of over 10 years [J]. Ann Agric Environ Med, 2021, 28 (2): 339–344. DOI: 10.26444/aaem/120051.
- [4] Kocis J, Kelbl M, Kocis T, et al. Percutaneous versus open pedicle screw fixation for treatment of type A thoracolumbar fractures [J]. Eur J Trauma Emerg Surg, 2020, 46 (1): 147–152. DOI: 10.1007/s00068-018-0998-4.
- [5] 祝乃强, 侯静怡, 马桂云, 等. 经皮椎弓根螺钉内固定治疗胸腰椎骨折 [J]. 中国矫形外科杂志, 2019, 27 (18): 1663–1668. DOI: 10.3977/j.issn.1005-8478.2019.18.07.
Zhu NQ, Hou JY, Ma GY, et al. Percutaneous pedicle screw fixation for thoracolumbar fractures [J]. Orthopedic Journal of China, 2019, 27 (18): 1663–1668. DOI: 10.3977/j.issn.1005-8478.2019.18.07.
- [6] Khechen B, Haws BE, Narain AS, et al. Comparison of postoperative outcomes between primary MIS TLIF and MIS TLIF with revision decompression [J]. Spine, 2019, 44 (2): 150–156. DOI: 10.1097/BRS.0000000000002759.
- [7] Lener S, Wipplinger C, Hernandez RN, et al. Defining the MIS-TLIF: a systematic review of techniques and technologies used by surgeons worldwide [J]. Global Spine J, 2020, 10 (2_suppl): 151S–167S. DOI: 10.1177/2192568219882346.
- [8] Wu CC, Jin HM, Yan Z, et al. Biomechanical role of the thoracolumbar ligaments of the posterior ligamentous complex: a finite element study [J]. World Neurosurg, 2018, 112: e125–e133. DOI: 10.1016/j.wneu.2017.12.171.
- [9] Raley DA, Mobbs RJ. Retrospective computed tomography scan analysis of percutaneously inserted pedicle screws for posterior transpedicular stabilization of the thoracic and lumbar spine: accuracy and complication rates [J]. Spine, 2012, 37 (12): 1092–1100. DOI: 10.1097/BRS.0b013e31823c80d8.
- [10] 张世磊, 闫铭, 丁子毅, 等. 纯 A-P 技术经皮椎弓根螺钉内固定术治疗胸腰椎压缩性骨折的临床疗效 [J]. 骨科, 2020, 11 (5): 392–397. DOI: 10.3969/j.issn.1674.
Zhang SL, Yan M, Ding ZY, et al. Clinical efficacy of percutaneous pedicle screw fixation with absolutely anteroposterior technique in treatment [J]. Orthopaedics, 2020, 11 (5): 392–397. DOI: 10.3969/j.issn.1674.
- [11] Dai LY. Remodeling of the spinal canal after thoracolumbar burst fractures [J]. Clin Orthop Relat Res, 2001, 382: 119–123. DOI: 10.1097/00003086-200101000-00018.
- [12] 何一成, 王长峰, 杨乐. 小切口减压固定伴神经损伤的胸腰椎骨折 [J]. 中国矫形外科杂志, 2020, 28 (14): 1264–1268. DOI: 10.3977/j.issn.1005-8478.2020.14.04.
He YC, Wang CF, Yang L. Small-incision decompression and pedicle screw fixation for thoracolumbar fractures accompanied with neurological impairments [J]. Orthopedic Journal of China, 2020, 28 (14): 1264–1268. DOI: 10.3977/j.issn.1005-8478.2020.14.04.
- [13] 林永绥, 刘成招, 王春, 等. 基于通道技术的微创椎弓根螺钉内固定治疗胸腰椎骨折 [J]. 中国矫形外科杂志, 2018, 26 (14): 1278–1282. DOI: 10.3977/j.issn.1005-8478.2018.14.07.
Lin YS, Liu CZ, Wang C, et al. Minimally invasive pedicle screw fixation based on channel technique for thoracolumbar fracture [J]. Orthopedic Journal of China, 2018, 26 (14): 1278–1282. DOI: 10.3977/j.issn.1005-8478.2018.14.07.
- [14] Tian D, Zhong H, Zhu B, et al. Unilateral biportal endoscopic technique combined with percutaneous transpedicular screw fixation for thoracolumbar burst fractures with neurological symptoms: technical note and preliminary report [J]. J Orthop Surg Res, 2023, 18 (1): 584. DOI: 10.1186/s13018-023-04063-2.

(收稿:2024-02-15 修回:2024-07-26)

(本文编辑: 武京国, 赵志刚)

(本文编辑: 郭秀婷)